

Лекция: Коронавирусная инфекция COVID-19.

Часть 5. Лучевые методы исследования при COVID-19 и вирусных пневмониях.

Т.Н.Трофимова, О.В.Лукина, А.А.Сперанская, Н.А.Ильина, П.В.Гаврилов,
К.К.Панунцева

Первый Санкт-Петербургский государственный медицинский университет им. И.П. Павлова
(Россия, Санкт-Петербург, ул. Льва Толстого, д. 6–8);

Введение. Начальный период эпидемии характеризуется апробацией различных диагностических методов. Диагностика COVID-19 основана на выявлении в биологических жидкостях и тканях антигена, то есть возбудителя новой коронавирусной инфекции, а далее при отработке методов и антител, вырабатываемых при контакте с патогеном. В то же время, несовершенство лабораторных методов существенно осложняли диагностический процесс, занимая несколько суток на исследования. За этот период возникала опасность развития тяжелой пневмонии или острого респираторного дистресс-синдрома (ОРДС).

Об этом свидетельствует мировая статистика пандемии COVID-19 ВОЗ от 23 апреля 2020 года.

«Количество зараженных коронавирусной инфекцией в мире достигло 2 475 723 человек. Об этом свидетельствуют [данные](#) Всемирной организации здравоохранения.

За прошедшие сутки в мире было зарегистрировано 73 920 новых случаев заболевания COVID-19 и 6058 смертельных исходов. На данный момент общее число смертей составило более 169 тыс.

Отмечается, что большинство случаев заражения коронавирусом зафиксированы в Европе, на сегодняшний день там 1 219 486 заболевших.

За прошедшие сутки в России выявили [5642 новых случая заражения коронавирусом](#), 1 пациент скончался. 45,5% зараженных не имели клинических проявлений болезни. Больше всего новых случаев — 3083 — выявлено в Москве. За весь период коронавирус в столице зафиксирован у 29 433 человек» [ВОЗ, открытый доступ].

Большинство тяжелых состояния и летальных случаев связано с развитием пневмонии, респираторного дистресс-синдрома на фоне сопутствующей патологии. Пульмонологи и радиологи пришли к выводу, что наиболее оперативным методом выявления респираторных нарушений является компьютерная томография (КТ) легких, которая выявляет начальные изменения в органе до постановки окончательного диагноза. Лучевые методы, не являясь основными в диагностике коронавирусной инфекции, стали наиболее информативными для выявления наличия и выраженности изменений в органах дыхания.

Данные лучевой визуализации позволяют заподозрить поражение легких вирусной этиологии (в том числе COVID-19), влиять на ведение конкретного пациента, лечение осложнений или постановку альтернативного диагноза при высокой вероятности поражения легких вирусной этиологии. По данным КТ и отрицательных данных ПЦР требуется совместная оценка в динамике анамнестических, клинических данных, результатов КТ и повторное тестирование на коронавирус.

В условиях эпидемии COVID-19, наличие КТ признаков поражения легких вирусной, несмотря на отрицательный ПЦР, должны расцениваться как вероятная коронавирусная инфекция до тех пор, пока не будет поставлен альтернативный диагноз. Тестирование на COVID-19 показано пациентам, у которых обнаружены данные, указывающие на поражение легких вирусной этиологии.

К лучевым методикам исследования, применяемым для диагностики у пациентов с подозрением на наличие COVID-19 и вирусных пневмоний другой природы относят [1-8]:

- рентгенографию (стационарным и палатным аппаратом),
- компьютерную томографию,
- ультразвуковое исследование легких.

Рентгенография органов грудной клетки применяется в амбулаторных и госпитальных условиях как часть обследования при подозрении на наличие коронавирусной инфекции или вирусной пневмонии другой этиологии:

– при выявлении изменений, подозрительных на коронавирусную инфекцию (вирусную пневмонию другой природы) – требуется выполнения дополнительного исследования - КТ органов грудной клетки,

– в условиях стационара, при возможности выполнения КТ органов грудной клетки выполнение рентгенографии легких *не рекомендуется*, поскольку требует при выявлении изменений или несоответствии находок клинической картине выполнения КТ, а значит влечет увеличение сроков обследования, неизбежные контакты с инфицированными пациентами, необоснованную лучевую нагрузку при сравнительно невысокой информативности,

– в условиях стационара рентгенография легких рекомендуется только к применению у пациентов в критическом состоянии, находящихся в отделениях интенсивной терапии и реанимации, при невозможности их транспортировки, и при технической невозможности выполнения КТ. В таких случаях выполняется рентгенография легких передвижным рентгеновским аппаратом или стационарным рентгеновским аппаратом.

К преимуществам метода можно отнести:

– доступность, в том числе в условиях реанимации и палаты интенсивной терапии,

– выполнение в стандартных проекциях, позволяющих легко воспроизводить результаты исследования как на начальных этапах заболевания, так и при динамическом контроле.

Существуют и определенные недостатки метода:

– суммация теней, на фоне которых могут быть различные неправильно истолкованные артефакты,

– невозможность раннего выявления признаков вирусного поражения легких – симптома «матового стекла».

Особенности исследования у детей раннего возраста:

• детям в возрасте до 3-х лет при подозрении на наличие коронавирусной инфекции или вирусной пневмонии другой этиологии во *всех случаях* первоначально выполняется рентгенография органов грудной клетки,

• КТ у детей раннего возраста выполняется *только* в стационаре при сомнительных результатах рентгенографии органов грудной клетки, при верификации COVID-19 в сочетании с клиническими проявлениями, при несоответствии клинико-рентгенологических данных, с целью дифференциальной диагностики,

• в стационаре КТ органов грудной полости у детей раннего возраста возможна и у пациентов в критическом состоянии, находящихся в отделениях интенсивной терапии и реанимации, в том числе на ИВЛ.

Методика проведения рентгенологических исследований органов грудной клетки.

Пациентам с подозрением на инфекционное поражение легких выполняется стандартная рентгенография в передней проекции и в правой боковой проекциях

Выполнение рентгенографии легких в передней проекции:

– Снимок выполняют в положении больного стоя (или сидя, в зависимости от состояния) у специальной вертикальной стойки. Больной плотно прижимается грудью к кассете, слегка согнувшись вперед. Очень важно, чтобы обе половины грудной клетки прилегали к кассете равномерно (симметрично).

– С целью выведения лопаток за легочные поля кисти рук прижимают к бедрам, а локти направляют кпереди. При этом плечи обследуемого должны быть опущены. Голова располагается прямо. Подбородок несколько приподнят, вытянут кпереди

– Центральный пучок рентгеновского излучения направляют на область VI грудного позвонка (уровень нижнего угла лопатки). Экспонирование производят после неглубокого вдоха при задержанном дыхании. Во время съемки больной не должен натуживаться.

Критерии оценки качества рентгенограммы легких в передней проекции:

– Четко видны все легочные поля и реберно-диафрагмальные синусы
– Расстояние от срединной линии до грудных концов ключицы одинаково (без ротации)

– Диафрагма расположена ниже заднего отдела 9-10 ребра.

– Видимость позвоночника (хотя бы верхне- и среднегрудных отделов) и задних отрезков ребер на фоне тени сердца

– Видимость нисходящей аорты, структур средостения на фоне тени сердца

– Видимость легочного рисунка за тенью сердца и ниже контура диафрагмы

Критерии оценки качества рентгенограммы легких в правой боковой проекции

– строго боковое положение с поднятыми руками;

– грудина «тангенциально» и наложение выступообразных дорсальных отделов ребер обеих половин грудной клетки;

– визуализация четко отграниченных больших легочных сосудов и задних контуров сердца;

– распознаваемость трахеи;

– изображение диафрагмы и реберно-диафрагмального угла.

Особенности выполнения рентгенографии легких у детей.

1. Съемка производится в стандартных положениях (на весу, сидя, стоя);
2. В особых случаях возможно выполнение рентгенограммы в положении лежа;
3. У младенцев и детей раннего возраста обязательно использование фиксирующих средств;
4. У детей до 5 лет и у неконтактных детей возможно выполнение рентгенограммы в задней проекции;
5. У старших детей рентгенограммы выполняются с применением отсеивающей решетки; в младшем возрасте – без отсеивающей решетки;
6. Напряжение: 60–80 кВ у детей младше 7 лет, при выполнении рентгенограммы детям старше 7 лет с отсеивающей решеткой – 100–120 кВ;
7. Предпочтительные режимы экспозиции: у грудных и маленьких детей предпочтительны – ручной; у старших детей (снимок с отсеивающей решеткой) – автоматический;
8. Время экспозиции: не более 0,002 с;
9. Защита от лучевого излучения: применение защитных средств тех участков тела, которые не находятся в зоне диагностического исследования;

10. Интерпретацию рентгенограмм у детей раннего возраста необходимо проводить с учетом положения купола диафрагмы относительно фазы вдоха/выдоха, возможны поворот и динамическая нерезкость;
11. Рентгенологические исследования детей старшего возраста и подростков принципиально не отличаются от исследований взрослых пациентов.

Компьютерная томография органов грудной клетки на сегодняшний день является наиболее информативным из лучевых исследований при подозрении на вирусное поражение легких, позволяет выявить ранние проявления. Степень выраженности признаков поражения легких на МСКТ коррелирует с тяжестью заболевания, в этой связи компьютерная томография применяется как для диагностики поражения, так и для оценки динамики процесса.

Диагноз «внебольничная пневмония предположительно коронавирусной этиологии» в условиях эпидемии COVID-19 устанавливается при наличии у больного подтвержденной инфильтрации легочной ткани на КТ, изменений общеклинического анализа крови (лейкопения, лимфопения, увеличение СРБ), лихорадки. Этого диагноза достаточно для принятия клинических решений до проведения лабораторного теста на наличие коронавирусной инфекции.

В условиях эпидемии тестирование на COVID-19 КТ показана всем пациентам, у которых случайно обнаружены данные, указывающие на поражение легких вирусной этиологии.

Методика выполнения КТ при подозрении на вирусную пневмонию.

- Требуется использование спиральных / спиральных многосрезовых КТ-сканеров.
- Исследование необходимо выполнять в спиральном режиме.
- Зона сканирования - от верхней апертуры грудной клетки до реберно-диафрагмальных синусов.
- Исследование проводится, тонкими срезами (<2 мм).
- Исследование проводится на стандартных протоколах исследования органов грудной клетки, рекомендованных фирмами производителями (110-120 kVp, 50-150 mAs)
- Применение низкодозовых протоколов (НДКТ) не рекомендовано вследствие возможного пропуска ключевых изменений («матового стекла»).
- Изображения должны быть получены по возможности на глубоком вдохе (в случае невозможности выполнения исследования на глубоком вдохе вследствие тяжести состояния возможно выполнение исследования без задержки дыхания).
- Недостаточный вдох увеличивает плотность легочной ткани, что может привести к ошибочной интерпретации ключевых изменений (например, «матового стекла»).
- Стандартная компьютерная томография проводится без внутривенного контрастирования.
- Показания для внутривенного введения водорастворимых контрастных препаратов при обследовании пациентов с подозрением на вирусную пневмонию включают: подозрение на развитие тромбоэмболии ветвей легочной артерии, новообразование в области средостения или корня легкого, а также дифференциальную диагностику локальных изменений в легочной ткани (например, округлое образование или ателектаз).
- При внутривенном контрастировании применяются стандартные дозы контрастного вещества в соответствии с инструкцией производителя, возраста и массы тела.
- Реконструкция изображения с использованием стандартного алгоритма и с применением высокоразрешающего алгоритма.

Рекомендуемые алгоритмы реконструкции для различных производителей

Стандартный алгоритм	GE – STANDARD Philips – B or YB Siemens – B31f or Bf40d Toshiba – FC18
Высокоразрешающий алгоритм	GE – BONE Philips – D Siemens – B45f or B46f or Qr44d Toshiba – FC52

Особенности КТ при подозрении на вирусную пневмонию у детей. При выборе протокола сканирования необходимо учитывать вес пациента (особенно у детей раннего возраста). Используются специальные педиатрические протоколы и программы по снижению лучевой нагрузки (Smart mA, SureCare, Tube current modulation), исследования проводятся при снижении напряжения на трубке до 70 (80) kVp, 35-100 mAs. Следует учитывать возможные артефакты вследствие неадекватности вдоха у детей младшего возраста и выполнение КТ при спонтанном дыхании у младенцев, в том числе под наркозом. При составлении заключения имеющиеся артефакты необходимо отметить в начале описания или в тексте, что позволит избежать ошибочной интерпретации при оценке Dicom исследования другими специалистами.

Ультразвуковое исследование легких (УЗИ) легких имеет вспомогательное значение, может применяться для сортировки больных при массовом поступлении, динамическое наблюдение за степенью тяжести и распространенности процессов, в условиях отделений интенсивной терапии и реанимации, при технической невозможности выполнения рентгенологических исследований.

УЗИ легких у новорожденных и детей раннего возраста должно выполняться после рентгенографии с целью выявления инфильтратов в субплевральных отделах легких, исключения жидкости в плевральной полости и ряде других случаев. У новорожденных и детей раннего возраста должно применяться для динамического наблюдения, в том числе в условиях отделений интенсивной терапии и реанимации. Показания к УЗИ легких у детей старшего возраста и подростков принципиально не отличаются от исследований взрослых пациентов.

Рентгеносемиотика поражения легких при COVID-19. Диагноз коронавирусной инфекции устанавливается на основании клинического обследования, данных эпидемиологического анамнеза и результатов лабораторных и лучевых методов исследования. Как рентгенография, так и компьютерная томография имеют огромное значение для определения объема поражения легочной ткани, контроля за лечением и прогнозирования течения заболевания. Основными проявлениями вирусной пневмонии, определяемыми при стандартном рентгенографическом исследовании органов грудной полости в двух проекциях являются (рис. 1):

– Изменения при легком течении заболевания, а также в период 1-4 суток с момента появления клинической симптоматики патологические изменения органов грудной полости могут не определяться;

– Визуализируются множественные билатеральные участки уплотнения легочной ткани с нечеткими и неровными контурами, низкой и средней интенсивности (прослеживаются сосуды и может быть симптом «воздушной бронхографии»);

– При прогрессировании процесса определяются множественные билатеральные участки альвеолярной инфильтрации, средней и высокой интенсивности, широким основанием прилежащие к костальной плевре, или имеющие сливной характер;

• Изменения локализуются преимущественно в периферических отделах легочных полей (субплевральные и базальные отделы легких).

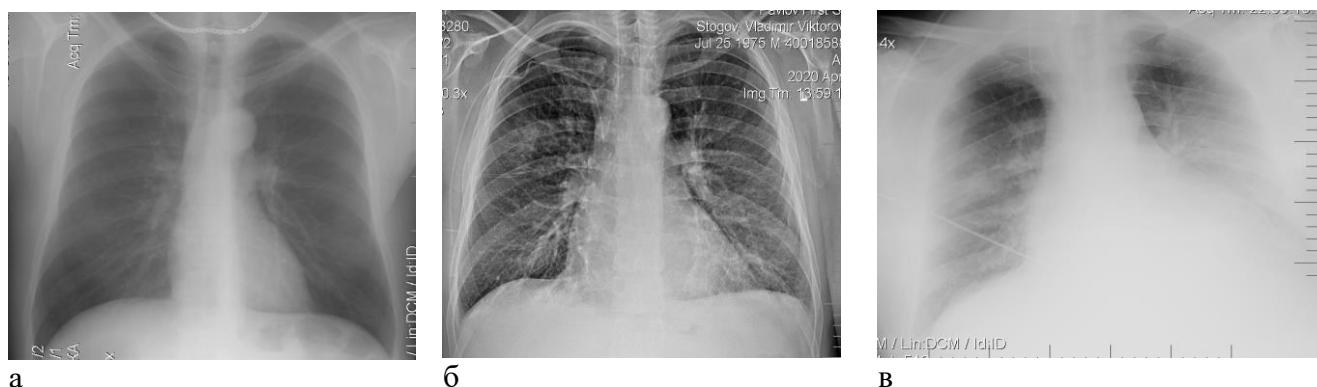


Рис.1. Проявления вирусной пневмонии, определяемые при стандартном рентгенографическом исследовании органов грудной полости в двух проекциях, а – органы грудной полости без видимой патологии у пациента с верифицированной COVID-19 инфекцией легкого течения заболевания; б – билатеральные участки уплотнения легочной ткани низкой интенсивности в средних отделах правого легкого, нижних отделах левого легкого, на фоне которых определяются сосуды и воздушные бронхограммы; в – рентгенограмма пациента с нарастающими проявлениями дыхательной недостаточности, наличием билатеральных участков.

Следует обращать внимание на наличие признаков, не характерных для типичной картины коронавирусной пневмонии, таких как:

1. Гидроторак;
2. Расширение тени средостения;
3. Преимущественно прикорневая локализация изменений;
4. Одиночные округлые образования;
5. Полостные образования;
6. Единичные участки консолидации.

При оценке изменений легочной ткани следует учитывать возможное сочетание вирусного поражения легких и существующего хронического заболевания с изменениями в легочной ткани (фиброзирующие процессы, тромбоэмболия ветвей легочной артерии, онкологические заболевания).

В настоящее время мы безусловно не можем оценить достоверные показатели информативности рентгенографии в визуализации изменений в легких связанной с проявлениями новой коронавирусной инфекцией (COVID-19) на разных стадиях, но большинство имеющихся исследований указывает что на ранней стадии классическая рентгенография легких имеет низкую чувствительность (рис. 2 и 3) [9, 10, 11].

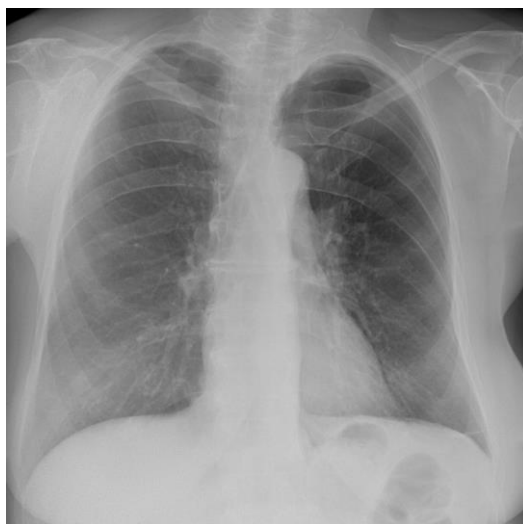

Рис 2. Рентгенограмма легких в передней проекции пациентки С. 63 лет с клиническими признаками ОРВИ из контакта по COVID-19. Органы грудной полости без видимой патологии.

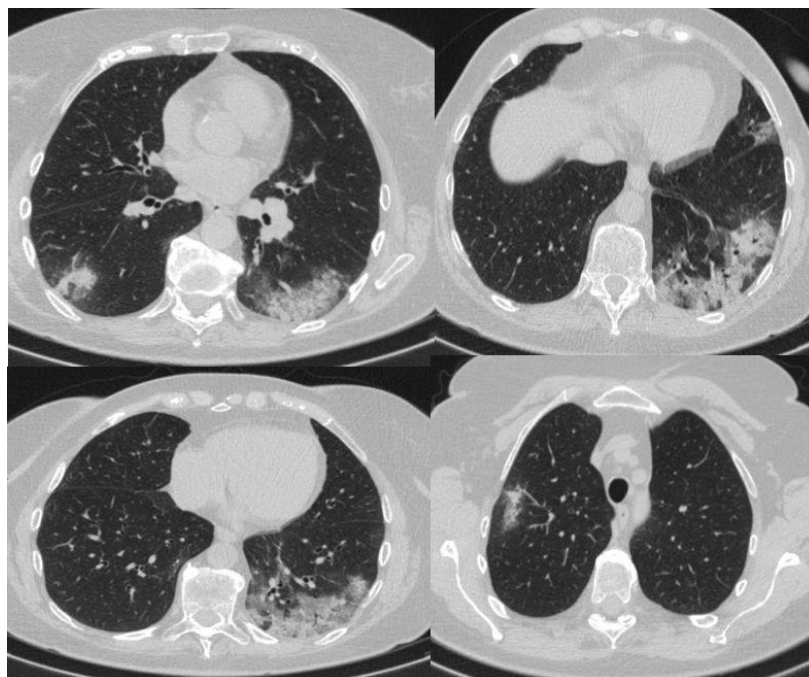


Рис 3. КТ органов грудной клетки пациентки С. 63 лет. Исследование выполнено через несколько дней при нарастании клинической симптоматики. Визуализируются множественные билатеральные участки консолидации (альвеолярной инфильтрации), широким основанием прилежащие к костальной плевре. КТ картина характерна для COVID-19.

Так в исследовании, проведенном Wong HYF et al. при ретроспективной оценке данных 64 пациентов с верифицированной COVID-19 изменения на рентгенограмме легких на начальном этапе отмечались только в 69% [12]. В исследовании, проведенном Ng MY и соавторами у 40% пациентов, которым была выполнена рентгенография легких и КТ, при последней обнаружены участки уплотнения по типу «матового стекла», не определяемые на рентгенограммах [13].

Низкая чувствительность рентгенографии легких на ранних стадиях объясняется тем, что первоначальными проявлениями COVID-19 являются участки уплотнения по типу «матового стекла» (рис 4), визуализация которых в большинстве случаев лежит вне пределов рентгенографии.

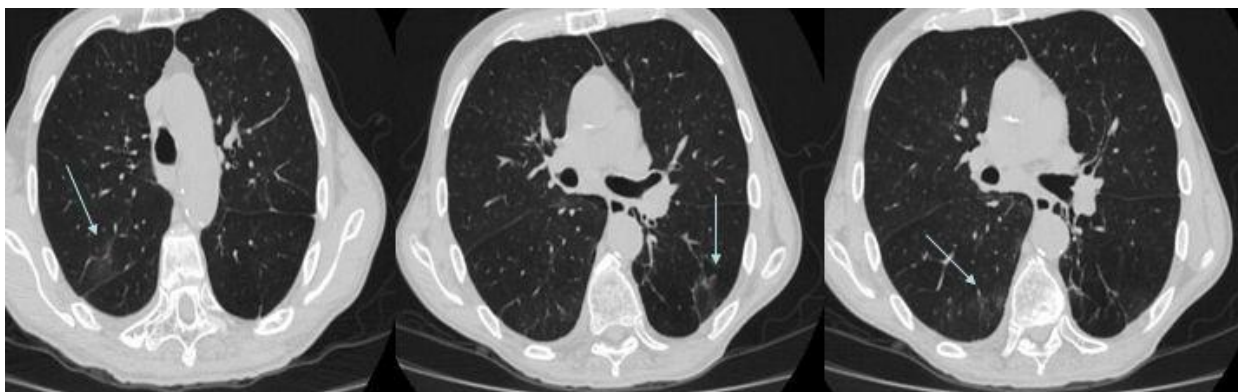


Рис 4. КТ органов грудной клетки пациента Б, 62 лет с клиническими признаками ОРВИ. Визуализируются единичные уплотнения легочной ткани по типу «матового стекла». Диагноз COVID-19, верифицирован ПЦР. Данные изменения лежат вне пределов разрешающей способности рентгенографии.

Исходя из этих представлений, American College of Radiology не рекомендует использование рентгенографии легких как метода скрининга и ранней визуализации COVID-19 [14].

На более поздних стадиях и развернутой клинической картине классические рентгенологические исследования в передней и боковой проекциях дают первичную информацию о локализации и объеме воспалительных изменений в легких. Основными проявлениями вирусной пневмонии, определяемыми при стандартном рентгенографическом исследовании органов грудной полости в двух проекциях, являются (рис.5, 6, 7):

1. Билатеральное усиление легочного рисунка;
2. Множественные билатеральные участки уплотнения легочной ткани с нечеткими и неровными контурами, низкой и средней интенсивности (визуализируются сосуды и может быть симптом «воздушной бронхографии»);
3. Множественные билатеральные участки альвеолярной инфильтрации, средней и высокой интенсивности, широким основанием прилежащие к костальной плевре, или имеющие сливной характер (при прогрессировании процесса);
4. Распределение изменений преимущественно базальное, субплевральное.

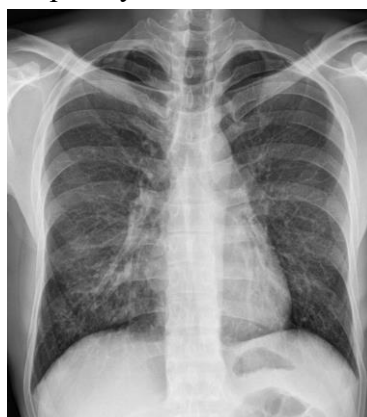

Рис 5. Рентгенограмма органов грудной полости в передней проекции пациента П. 39 лет с верифицированной COVID-19. Определяется билатеральное усиление легочного рисунка в средних отделах обоих легких и уплотнение легочной ткани низкой интенсивности, без четких и ровных контуров в наддиафрагмальных отделах правого легкого.

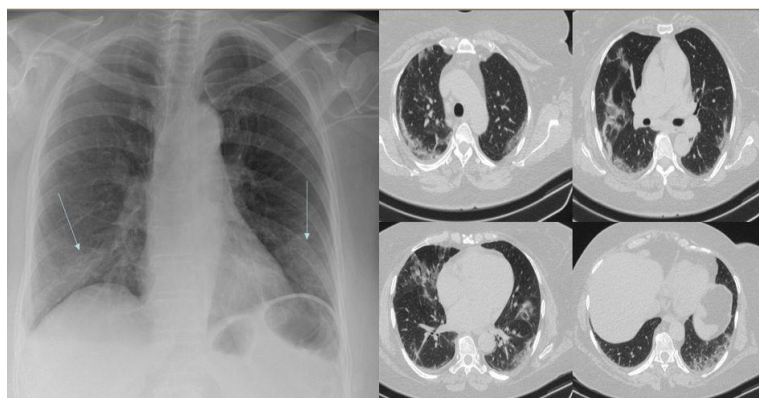

Рис.6. Рентгенограмма органов грудной полости в передней проекции (слева) и компьютерная томография органов грудной полости пациентки Б. 52 лет с верифицированной COVID-19. Визуализируются билатеральные участки уплотнения легочной ткани с преимущественной базальной и периферической локализацией.

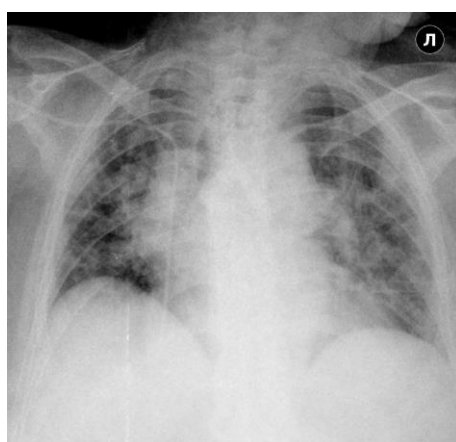


Рис.7. Рентгенограмма органов грудной полости в задней проекции пациентки П., 72 лет, с верифицированной COVID-19, выполненной палатным аппаратом. Визуализируются множественные билатеральные участки альвеолярной инфильтрации, средней и высокой интенсивности, имеющие сливной характер.

В условиях эпидемии следует учитывать, что на рентгенограммах легких поражение, обусловленное COVID-19, может на начальных этапах проявляется локальными участками уплотнения (инфильтрации) легочной ткани, что может быть обусловлено как более низкой разрешающей способностью рентгенографии (невозможность визуализации зон уплотнения по типу «матового стекла»), так и особенностями проявлений лучевой картины у отдельных пациентов (рис. 8). В связи с этим любые рентгенологические проявления воспалительных изменений в лёгких должны в эпидемический период рассматриваться как подозрительные в отношении COVID-19 и требующие проведения КТ, ПЦР.

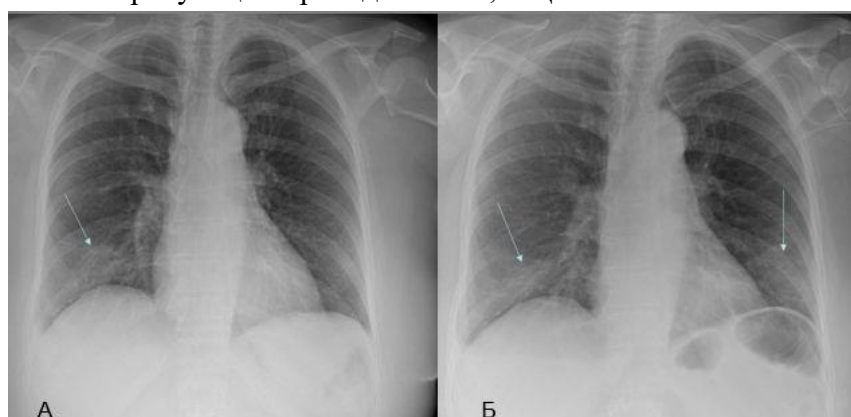


Рис 8. А. Первичная рентгенограмма легких в передней проекции у пациента с клиническими признаками ОРВИ. Визуализируется участок уплотнения (инфильтрации) низкой интенсивности в нижних отделах правого легкого. Учитывая локальность изменений, рентгенологическая картина в первую очередь характерна для бактериальной пневмонии, а не вирусных поражении легких. Б. Контрольная рентгенограмма легких у пациента с клиническими признаками ОРВИ через 3 дня, на фоне прогрессирования симптоматики. Визуализируются билатеральные участки уплотнения легочной ткани средней и низкой интенсивности в нижних отделах легких.

Следует так же обращать внимание на наличие признаков не характерных для типичной картины новой коронавирусной пневмонии, таких как, гидроторакс, расширение тени средостения, преимущественно прикорневая локализация изменений, одиночные округлые образования, полостные образования (рис. 9).

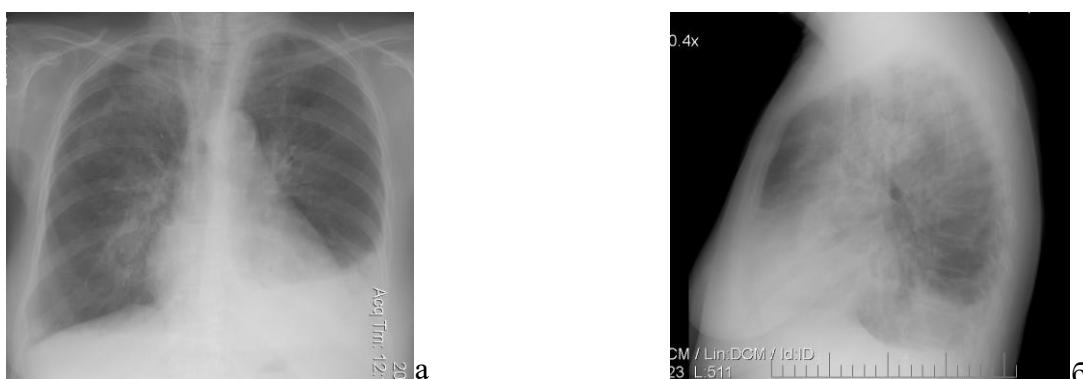


Рис 9. У больной анамнестические данные о контакте с COVID-19 инфицированным пациентом. Результаты ПЦР отрицательные. Определяются множественные билатеральные, преимущественно парамедиастинально расположенные участки инфильтрации легочной ткани средней интенсивности, с нечеткими контурами. В левой плевральной полости определяется свободная жидкость.

При оценке изменений легочной ткани следует учитывать возможное сочетание вирусного поражения легких и существующего хронического заболевания с изменениями в легочной ткани (фиброзирующие процессы, тромбоэмболия ветвей легочной артерии, онкологические заболевания). Следует отметить, что при развернутой картине заболевания рентгенологические исследования легких позволяют получить первичную информацию о локализации и объеме пневмонии, дифференциальная диагностика этих изменений практически невозможна [15].

Рентгенологические исследования легких могут быть полезны для оценки изменений в динамике (прогрессирования заболевания, выявление осложнений и т. д.), особенно в отделении интенсивной терапии для ежедневного контроля статуса пациентов в критическом состоянии (табл. 2).

Таблица 2

Стандартизованный протокол описания рентгенограммы легких, выполненной в двух проекциях

Критерий	Отражение в протоколе
Частота обращения	Первичное, контрольное исследование
Качество и объем исследования	Рентгенограмма органов грудной полости в двух проекциях выполненная в удовлетворительном качестве
Наличие изменений в паренхиме легких	- свежие очаговые и инфильтративные изменений не определяются - множественные билатеральные участки уплотнения легочной ткани средней и низкой интенсивности с преимущественно базальной, периферической локализацией -множественные билатеральные участки альвеолярной инфильтрации, средней и высокой интенсивности, широким основанием прилежащие к костальной плевре, или имеющие сливной характер

Дополнительные признаки / признаки, не соответствующие поражению легких при COVID-19	<ul style="list-style-type: none"> - гидроторакс - расширение тени средостения - преимущественно прикорневая локализация изменений - одиночные округлые образования - единичный локальный участок альвеолярной инфильтрации (консолидации) - полостные образования
Заключение	<ul style="list-style-type: none"> - патологические изменения органов грудной полости не определяются - рентгенологические признаки двусторонних инфильтративных изменений легких, могут соответствовать проявлениям вирусной пневмонии, требуют уточняющей диагностики (КТ) -рентгенологическая картина соответствует (указывается какому патологическому процессу соответствуют выявленные изменения), на фоне которого можно или нельзя исключить вирусное поражение легких

Рентгеносемиотика поражения легких при коронавирусной инфекции у детей. При интерпретации рентгенограмм у детей следует учитывать особенности рентгенограмм грудной клетки у детей раннего возраста (табл. 3).

Таблица 3

Особенности рентгенограмм грудной клетки у детей раннего возраста

Интерпретация рентгенограмм	Особенности
Легочный рисунок и корни легких	<ul style="list-style-type: none"> - легочный рисунок представлен только артериями - артерии незначительно суживаются к периферии - большое количество очаговоподобных теней (ортоградное изображение сосудов) - бессосудистая плащевая зона может отсутствовать - корни легких расположены на одном уровне - средостение перекрывает корни легких
Изображение сердца и средостения	<ul style="list-style-type: none"> - сердечно-сосудистая тень занимает почти срединное положение - сердце относительно больше, чем у подростков, главным образом за счет правых отделов: кардиоторакальный индекс до 0,6 - форма сердца приближается к шаровидной, нижние дуги резко выпуклы; «талия» сглажена - с возрастом - относительное уменьшение сердечно-сосудистой тени и перемещение ее налево - расширение тени средостения (верхняя часть) за счет вилочковой железы: дополнительное образование треугольной, округлой формы, симптом «паруса», изменения на рентгенограмме чаще справа

Следует отметить, что у детей старше 12 лет показания для выполнения рентгенографии грудной клетки и рентгеносемиотика при COVID-19 не отличаются от таковых у взрослых. Дети младше 12 лет (преимущественно новорожденные и дети раннего возраста) имеют особенности изображения органов грудной клетки, связанные как с техническими параметрами и трудностью правильной установки пациента, так и с возрастными особенностями.

У младенцев и детей раннего возраста выявляются следующие особенности:

- легочный рисунок до 4-х лет представлен преимущественно сосудами, которые в норме могут прослеживаться до кортикальных отделов;
- воздушность легочной ткани коррелирует с глубиной вдоха, что необходимо оценивать по положению и форме куполов диафрагмы и др.;
- значительная часть легочных полей перекрыта структурами средостения, особенно вилочковой железой.

Рентгенография грудной клетки у детей достаточно информативна для выявления:

- участков уплотнения легочной ткани как средней, так и низкой интенсивности с отчетливой визуализацией воздушных просветов бронхов (симптом «воздушной бронхографии»);

- локализации изменений в обоих легких, часто асимметричных, с нечеткими контурами;
- как правило, отмечается компенсаторное вздутие непораженных отделов легких;
- участков альвеолярной инфильтрации, средней и высокой интенсивности, имеющих сливной характер, часто при прогрессировании процесса – с нечетким контуром диафрагмы и средостения.

КТ семиотика поражения легких при COVID-19. При поступлении пациента в отделение рентгеновской компьютерной томографии следует убедиться в наличии направления на исследование, а также информированного добровольного согласия пациента. В направлении на исследование должны быть отражены: вероятность COVID-19, различие изменений в лабораторных анализах (лейкоцитоз, лимфопения), уровень С-реактивного белка, данные о наличии сопутствующей патологии (хронические заболевания легких, сердечно-сосудистой системы), стаж курения.

Основными паттернами поражения легочной ткани у пациентов с вирусными инфекциями легких являются признаки повышения плотностных характеристик паренхимы легких, вызванные вытеснением воздуха из альвеол и заполнением их другим субстратом: матовое стекло, ретикулярные изменения, консолидация, очаги различного размера.

Понижение плотности легочной ткани – формирование воздухосодержащих полостей не характерно для поражения легких при коронавирусной инфекции.

При оценке появления участков уплотнения по типу «матового стекла» и консолидации в легочной следует учитывать общее состояние пациента (острая, подострая или хроническая ситуация), основной паттерн изменений в легких (матовое стекло, консолидация и т.д.), сочетание паттернов, локализацию выявленных изменений, состояние окружающих легочных структур, наличие дополнительных изменений паренхимы легких и средостения.

Причинами, затрудняющими диагностику поражения легких являются индивидуальные особенности пациентов (гипостатическая реакция у больных с избыточной массой тела или сопутствующей патологией), особенности сканирования (исследование выполненной при недостаточной глубине вдоха, или в момент выдоха), нарушения бронхиальной проходимости (с формированием воздушных ловушек), нарушение перфузионных характеристик паренхимы легких (мозаичная перфузия) [16 – 19].

При оценке паренхимы легких так же следует обращать внимание на чрезвычайно важный в диагностическом плане синдром «лоскутного одеяла /булыжной мостовой» - наличие участков уплотнения легочной ткани по типу «матового стекла» на фоне которого определяются ретикулярные изменения (рис. 10).

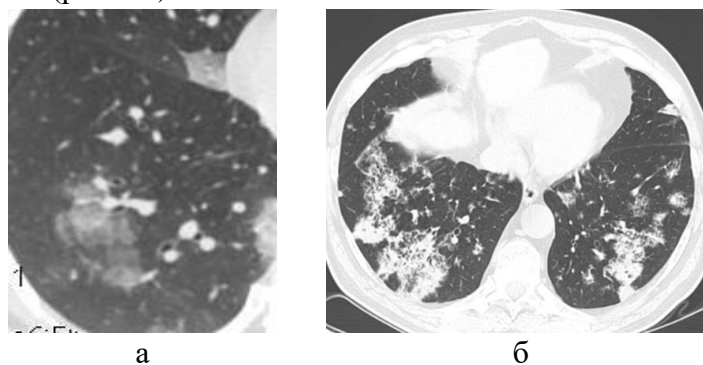


Рис. 10. а – участки уплотнения легочной ткани по типу «матового стекла», б – участки уплотнения легочной ткани по типу «матового стекла», на фоне которых определяются ретикулярные изменения – «лоскутное одеяло /булыжной мостовой».

К проявлениям воспалительных изменений в легких у взрослых пациентов можно отнести:

- уплотнение легочной ткани по типу матового стекла, различной, зачастую округлой формы,
- наличие участков матового стекла с ретикулярными изменениями (утолщенные междольковые перегородки («лоскутное одеяло /булыжной мостовой»)),
- участки консолидации легочной ткани,
- синдром «обратного гало»,
- увеличение диаметра сосудов в уплотненной легочной ткани,
- реакционные бронхоэктазы.

Локализация изменений: билатеральная, преобладают в базальных и субплевральных отделах легких, могут располагаться перибронхиально.

Сочетание признаков и степень их выраженности будут различаться в разные сроки развития заболевания, при этом на самом раннем этапе, в первые четыре дня с начала появления симптоматики, КТ признаки воспалительных изменений в легких могут отсутствовать. Авторы отмечают, что возможно выявление изменений в легких при отсутствии жалоб и какой-либо клинической картины. По мере развития заболевания лучевая картина изменяется, приобретая черты организующейся пневмонии (участки консолидации широким основанием, обращенные к костальной плевре, линейные участки пневмофиброза, появляется «синдром обратного гало») или напоминает КТ паттерн неспецифической интерстициальной пневмонии [20-23].

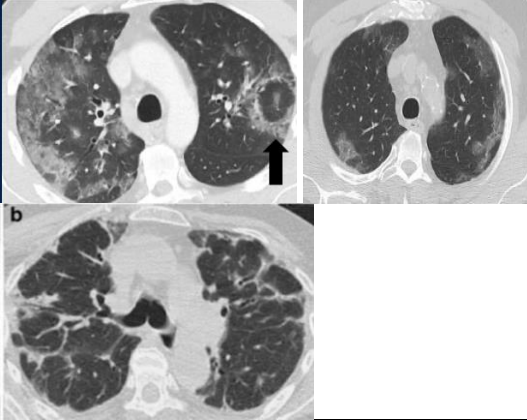
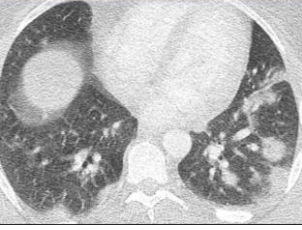
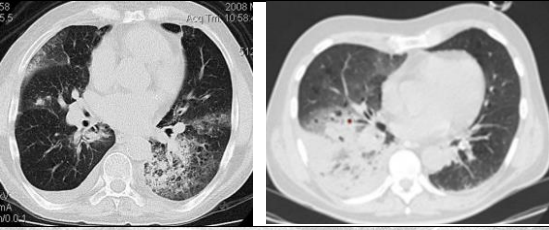
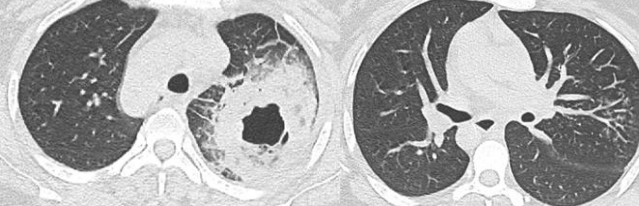
Нетипичные для коронавирусной инфекции КТ признаки включают в себя:

- множественные участки уплотнения легочной ткани по типу «матового стекла» преимущественно центральной и парамедиастинальной локализации,
- единичные солидные очаги,
- полостные образования,
- выпот в плевральных полостях,
- лимфаденопатию,
- очаговую диссеминацию.
- симптом «дерева в почках»,
- фиброзные изменения в легких.

Оценка изменений в легких и выявленных паттернов позволяет с различной степенью уверенности предположить вызваны ли они коронавирусной инфекцией, или имеют иную этиологию. Однако, в основе остается клиническая вероятность, и врач-рентгенолог должен иметь представление о клинике и эпидемической настроженности в каждом конкретном случае. Данные лучевых методов не специфичны и перечисленные паттерны могут присутствовать при различных заболеваниях вирусной и невирусной природы (табл. 4).

Таблица 4

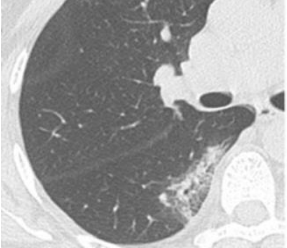
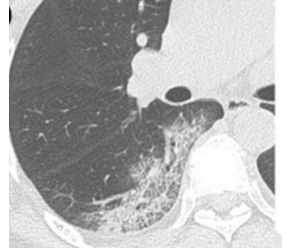

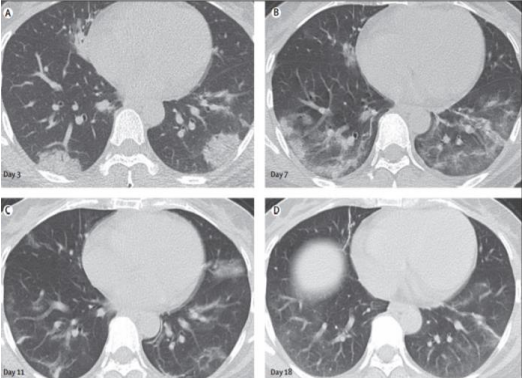
Оценка вероятности вирусной пневмонии при COVID-19

Вероятность	Распределение изменений	КТ признаки	Описание
Высокая	Изменения локализуются преимущественно в базальных и периферических отделах обоих легких, полисегментарно		<ul style="list-style-type: none"> - Сочетание матового стекла с субплевральной локализацией, ретикулярными изменениями, картина «лоскутного одеяла» - Субплевральные участки консолидации (более одного), не обязательно билатеральные - Воздушные бронхограммы - Синдром обратного Гало (признаки организуемой пневмонии)
Средняя	Изменения: - локализуются диффузно, во всех отделах обоих легких - односторонние - преимущественно перибронхиальные, периваскулярные		<ul style="list-style-type: none"> - Участки уплотнения легочной ткани по типу «матового стекла» и консолидации (могут быть округлой формы) в нижних отделах обоих легких, с перибронхиальным распространением (бронхоцентрическая форма организуемой пневмонии). - Субплевральные участки консолидации - Синдром обратного Гало (признаки организуемой пневмонии) - Меньшая протяженность «матового стекла» с ретикулярными изменениями
Низкая	Односторонняя локализация изменений		<ul style="list-style-type: none"> - не имеет признаков несомненной или вероятной COVID-19 - имеет КТ- признаки COVID-19, но клинически нет соответствия или возможен альтернативный диагноз
Признаки не характерные для COVID-19 (вероятность другого диагноза >70%)	Любое распределение выявленных изменений		<ul style="list-style-type: none"> - Долевая пневмония - Инфекции образующие воздухосодержащие полости - Дерево в почках или центрилобулярные очаги - Лимфоаденопатия - Выпот в плевральной полости - Доказанный пневмофиброз

В процессе развития поражения легких можно выделить несколько стадий, характеризующихся различными лучевыми признаками (табл. 5).

Таблица 5

Стадии развития вирусного поражения легких при COVID 19

Стадия	Лучевые признаки
<p><i>Ранняя стадия (0-4 дни)</i></p> 	<p>КТ без признаков патологических изменений легких, или минимальные изменения легочной ткани по типу «матового стекла» с преимущественной периферической локализацией</p>
<p><i>Прогрессирования (5-8-е дни)</i></p> 	<p>Увеличение протяженности участков уплотнения легочной ткани по типу «матового стекла, появлением на их фоне ретикулярных изменений по типу «лоскутного одеяла», единичные участки консолидации легочной ткани</p>
<p><i>Пиковая (9-13-е дни)</i></p> 	<p>Участки уплотнения легочной ткани по типу «матового стекла» Сочетание «матового стекла» и ретикулярных изменений с формированием КТ- картины «лоскутного одеяла» Появление участков консолидации легочной ткани, зачастую отражающих присоединение бактериальной инфекции, Формирование картины организующейся пневмонии, неспецифической интерстициальной пневмонии</p>
<p><i>Разрешения (14-е дни и далее)</i></p> 	<p>Уменьшение протяженности инфильтративных изменений, формирование участков локального пневмофиброза</p>

Все исследователи подчеркивают значимость таких изменений, как матовое стекло, консолидация, ретикулярные изменения и площадь поражения, единодушно соглашаясь, что они отражают тяжесть заболевания и позволяют прогнозировать его дальнейшее развитие. Но их комбинация широко обсуждается, что порождает массу классификаций (табл. 6, 7, 8). Очевидно, что существует достоверная корреляционная связь между тяжестью поражения легких, определенной методом КТ и клиническим течением заболевания, а, следовательно, целесообразность количественной оценки протяженности изменений в паренхиме легких.

Таблица 6

Определение степени тяжести по данным КТ

Степень тяжести	Паттерны КТ	Протяженность изменений
Легкая	Матовое стекло без иных признаков	до трех локальных патологических участков до 3 см по максимальному диаметру
Умеренная	Матовое стекло без иных признаков	более трех очагов или участков уплотнения по типу «матового стекла», более 3 см по максимальному диаметру
Средняя/ тяжелая	Матовое стекло с единичными участками консолидации	Инфильтративные изменения с вовлечением 25–50% паренхимы легкого
Тяжелая	Матовое стекло с множественными участками консолидации, ретикулярными изменениями и нарушением архитектоники легочной паренхимы	диффузные изменения, полисегментарное поражение различной протяженности

Таблица 7

Классификация результатов КТ в зависимости от степени выявленных изменений

Степень изменений	Основные проявления вирусной пневмонии	Протяженность изменений
КТ – 0 (нулевая)	Норма или отсутствие КТ-признаков вирусной пневмонии на фоне типичной клинической картины и соответствующего эпидемиологического анамнеза	
КТ – 1 (легкая)	Матовое стекло без иных признаков	Вовлечение паренхимы легкого менее 25%
КТ – 2 (средне/тяжелая)	Матовое стекло без иных признаков	Вовлечение паренхимы легкого 25-50%
КТ – 3 (тяжелая)	Матовое стекло с участками консолидации	Вовлечение паренхимы легкого 50 - 75% Увеличение объема поражения на 50% за 24 - 48 часов на фоне дыхательных нарушений, если исследования выполняются в динамике
КТ – 4 (критическая)	Диффузное уплотнение легочной ткани по типу «матового стекла» и участков консолидации в сочетании с ретикулярными изменениями Гидроторакс двухсторонний, преобладает слева	Вовлечение паренхимы > 75%

Таблица 8

Паттерны КТ и количественная оценка изменений (матовое стекло и ретикулярные изменения)

Стадия / степень	Матовое стекло	Консолидация	Остальные дополнительные признаки	Протяженность изменений
КТ - 0	-	-	-	-
КТ - 1	+	нет, единичные, малого размера	минимальные ретикулярные изменения	До 25%
КТ - 2	+	есть единичные	- единичные зоны малого размера ретикулярных изменений - может быть симптом обратного «Halo»	До 50%
КТ - 3	+	есть, возможно массивные	- зоны ретикулярных изменений - может быть симптом обратного «Halo» - может быть симптом «воздушной бронхографии» - может быть минимальный гидроторакс, не связанный с пневмонией	50-75%
КТ - 4	+	есть, преобладают массивные	- зоны ретикулярных изменений - симптом обратного «Halo» - симптом «воздушной бронхографии» - гидроторакс, преимущественно слева	> 75%

В таблице 9 представлен стандартизованный протокол описания результатов КТ органов грудной клетки при COVID-19.

Таблица 9

Стандартизованный протокол описания результатов КТ органов грудной клетки при COVID-19

Критерий	Протокол
Цель исследования	Первичное, контрольное исследование
Объем и качество исследования	КТ органов грудной клетки или рентгенография в двух проекциях удовлетворительного качества
Локализация изменений в паренхиме легких	- множественные билатеральные участки уплотнения легочной ткани с преимущественной базальной и периферической локализацией - множественные полисегментарные преимущественно перибронхиальные участки уплотнения легочной ткани по типу «матового стекла»
Лучевые проявления: – Уплотнение легочной ткани по типу матового стекла – Наличие участков матового стекла с ретикулярными изменениями – Участки консолидации легочной ткани – Синдром «обратного гало» – Увеличение диаметра сосудов в уплотненной легочной ткани – Тракционные бронхоэктазы	есть / нет есть / нет есть / нет есть / нет есть / нет есть / нет
Степень тяжести (оценивается по протяженности и количеству патологически измененных отделов легких)	легкая средняя тяжелая
Дополнительные признаки, признаки коморбидного заболевания	эмфизема пневмофиброз периферические/центральные новообразования бронхоэктазы
Признаки, не соответствующие поражению легких при COVID-19	- множественные участки уплотнения легочной ткани по типу «матового стекла» преимущественно центральной и парамедиастинальной локализации; - единичные солидные очаги; - полостные образования; - выпот в плевральных полостях; - лимфоаденопатия; - очаговую диссеминацию; - симптом «деревя в почках» - фиброзные изменения в легких
Оценка вовлеченности легочной ткани в патологический процесс по долям легких - проводится при наличии технической возможности (специализированного программного обеспечения) и клинической необходимости* 1 балл – <5%, 2 балла – 5–25%, 3 балла – 25–49%, 4 балла – 50–75%, 5 баллов – >75%. Формула для подсчета процента поражения легких (максимально 100%): % поражения = общий балл x 4	Левое легкое: верхняя доля - %; нижняя доля - % Правое легкое: верхняя доля - %; Средняя доля - % Нижняя доля - % Общий % измененной паренхимы легких - %
Заключение	- Патологические изменения органов грудной полости не определяются - КТ признаки интерстициального заболевания легких, соответствуют проявлениям вирусной пневмонии (легкая, средняя/тяжелая, тяжелая). Процент вовлечения. - КТ признаки не соответствуют вирусной пневмонии. Другое заболевание или дифференциально-диагностический ряд.

*Возможно применение упрощенной схемы: последовательная оценка поражения легких по сегментам из расчета один сегмент легкого – 1 балл (S1-2 левого легкого – 2 балла). Дополнительные баллы (+1 балл) начисляются при наличии: плеврального выпота, перикардального выпота, лимфаденопатии, зон консолидации, деструкции. Максимальное количество баллов – 24.

При повторном исследовании в заключении необходимо отразить динамику изменений, возможные варианты:

1. Отсутствие динамики; 2. Отрицательная динамика с увеличением протяженности изменений, появлении признаков ОРДС, присоединения бактериальной инфекции; 3. Положительная динамика с уменьшением протяженности изменений; 4. Парадоксальная динамика (положительная динамика при первом контрольном исследовании, отрицательная динамика при втором повторном исследовании).

КТ-семиотика поражения легких у детей. Детальная диагностика изменений в легких у детей с COVID-19 возможна лишь при выполнении КТ, которая не отличается от таковой у взрослых и характеризуется двусторонними субплевральными изменениями, преимущественно – в базальных отделах легких. Эти изменения характеризуются участками уплотнения легочной ткани по типу матового стекла различной формы, в некоторых случаях по типу «лоскутного одеяла/бульжной мостовой» и, более редко, участками консолидации.

Следует отметить, что у детей старше 12 лет КТ-картина поражения легких при COVID-19 практически не отличается от таковой у взрослых. У детей младше 12 лет и, особенно, у младенцев и детей раннего возраста выявляются следующие особенности:

- Участки уплотнения по типу матового стекла, как правило, имеют небольшую протяженность, причудливую форму и не всегда локализируются субплеврально;
- Увеличение диаметров сосудов наблюдается как на фоне патологического уплотнения по типу матового стекла, так и в других «непораженных» отделах легких;
- Участки консолидации легочной ткани имеют вытянутую форму и могут «имитировать» линейной формы плевроппульмональные тяжи в легочной паренхиме;
- Могут наблюдаться уплотнения стенок бронхов без существенного увеличения их диаметра.

Многие из описанных особенностей коррелируют с этапами постнатального роста и развития легочной паренхимы, что требует более тщательных подходов при интерпретации КТ у детей раннего возраста. Следует также помнить о возможных артефактах, возникающих при выполнении КТ-исследований при спонтанном дыхании и, в некоторых случаях, под наркозом. Основными артефактами являются нечеткость и «двойной» контур, в некоторых случаях симулирующий бронхоэктазы, неравномерная воздушность и зоны вздутия, обусловленные физиологическими особенностями, а также зоны уплотнения легочной ткани в задних сегментах легких, вдоль позвоночника (преимущественно S10), как правило, симметричные, вследствие гравитационного эффекта (табл. 10) [25, 26, 27].

Не менее сложным является оценка изменений в легких у детей, перенесших респираторный дистресс-синдром новорожденных, а также бронхолегочную дисплазию. Как правило, у таких детей имеются различные изменения легочной паренхимы, что потребует дифференциального диагноза. Некоторые варианты дифференциального диагноза представлены в конце главы в таблице 12.

Таблица 10.

Типичные артефакты при КТ грудной полости у детей раннего возраста

Причина возникновения артефактов	Описание	Возможная ошибочная интерпретация
На границе сред со значительными различиями в плотности	Зоны повышенной плотности линейной и округлой формы	Кальцинаты

От движения пациента или анатомических структур в зоне сканирования	Нечеткость контуров	Инфильтрация, «экссудативный» характер очагов
От дыхания	Двухконтурность Зоны повышенной воздушности Линейной формы артефакты в средостении и легких	Бронхоэктазы Вздутие легкого Обызвествления
Гравитационный эффект	Достаточно симметричные зоны уплотнения в задних сегментах вдоль позвоночника (преимущественно S10)	Пневмония
От избыточной концентрации КВ в верхней полой вене	Линейные зоны повышенной/пониженной плотности (часто – лучистые)	Трудности измерения денситометрической плотности образования/ структуры и характера накопления контрастного вещества

Феномен «матового стекла» в клинической практике. Одним из базовых признаков поражения легких при COVID-19 является уплотнение по типу «матового стекла», выявление которого требует детального анализа с обязательным учетом таких факторов, как острота развития этого состояния, иммунный статус пациента, клинические и эпидемиологические данные. Особое значение в его интерпретации имеет сочетание с другими лучевыми симптомами, например, с ретикулярными изменениями, участками консолидации и т.д. [28, 29].

Алгоритм оценки повышения плотности легочной ткани включает в себя:

1. Оценку состояния пациента (острая или хроническая патологическая ситуация)
2. Оценку основного паттерна (консолидация, матовое стекло, сочетание паттернов)
3. Оценку распределения выявленных изменений
4. Оценку окружающих легочных структур, наличие дополнительных изменений в легких и средостении.

Матовое стекло, как лучевой феномен, является отражением незначительного повышения плотности легочной ткани при сохранении видимости стенок сосудов и бронхов. Этот паттерн отражает изменения легочного интерстиция – утолщение интерстиция межальвеолярных перегородок, с частичным заполнением альвеол патологическим субстратом (см. главу 1). Именно острота появления этого паттерна имеет ключевое диагностическое значение (табл. 11).

Таблица 11.

Дифференциальная диагностика уплотнения легочной ткани по типу «матового стекла» в зависимости от остроты развития процесса.

Острое развитие	Подострое развитие
Инфекции, в том числе вызванные COVID-19	Гиперсенситивный пневмонит
Острый гиперсенситивный пневмонит	Неспецифическая интерстициальная пневмония
Кровотечение	Десквамативная интерстициальная пневмония
Аспирация	Лимфоидная интерстициальная пневмония
Отек легких	Аденокарцинома
Респираторный дистресс-синдром взрослых	Альвеолярный протеиноз
	Ассоциированные с курением бронхиолиты
	Асбестоз
	Васкулиты
	Организирующаяся пневмония

Для выявления участков уплотнения легочной ткани по типу «матового стекла» целесообразно выполнение исследования в режиме высокого разрешения со сканированием тонкими срезами (толщиной не более 1,25 мм. (рис. 11), Исследование, выполненное в этом качестве, позволит визуализировать не только участки уплотнения по типу «матового стекла», но и наличие на их фоне ретикулярных изменений, что способствует дифференциальной диагностике выявленных изменений паренхимы легких.

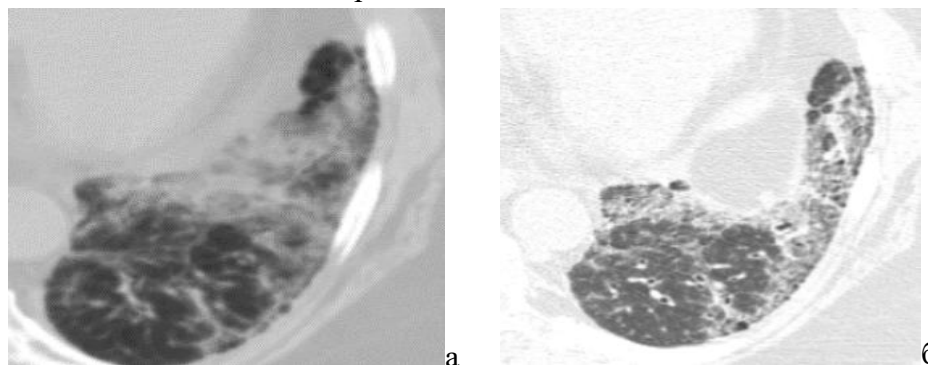


Рис. 11. Качество исследования в зависимости от толщины среза: а – исследование выполнено при толщине среза 5 мм, б – тот же пациент, исследование в режиме высокого разрешения.

Следует иметь в виду, что в условиях реанимационного отделения вынужденное положение пациента лежа на спине способствует перераспределению крови в легких в дорзальные отделы и формированию гипостатической реакции (рис. 12). Для дифференциации изменений, обусловленных гипостазом, целесообразно положить пациента на живот. При сохранении выявленных изменений при полипозиционном сканировании, можно говорить о наличии участков уплотнения легочной ткани по типу «матового стекла».

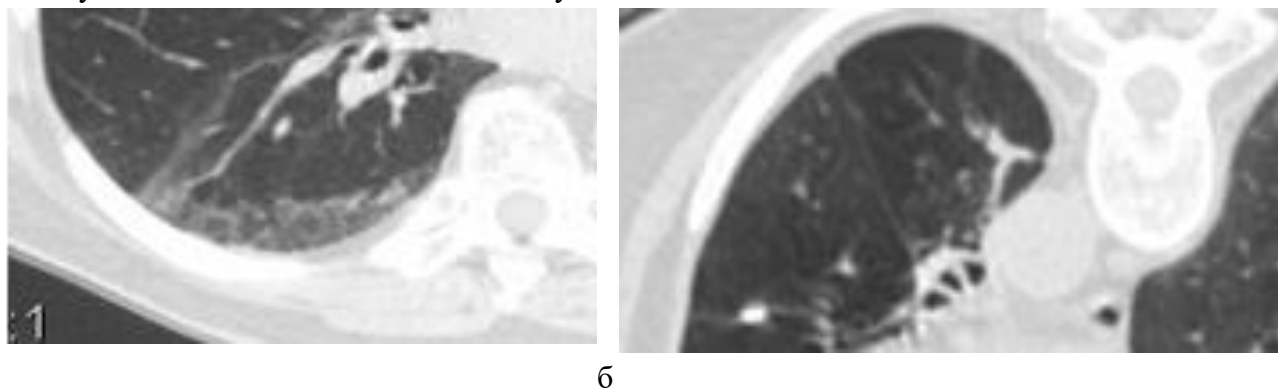


Рис 12. Полипозиционное исследование пациента позволяет достоверно судить о наличии у него гипостатической реакции и отсутствии интерстициальных изменений.

Еще более важным фактором при исследовании органов грудной полости является глубина вдоха, поскольку изображение, полученное в момент выдоха, сложно адекватно оценивать. Уменьшение объема альвеол за счет неполного вдоха соответствует плотностным характеристикам паттерна «матового стекла», и таким образом, достоверно дифференцировать наличие или отсутствие этого феномена у пациента, находящегося на искусственной вентиляции. При анализе компьютерных томограмм подобных пациентов необходимо обращать внимание на сужение просветов бронхов в момент выдоха, но наиболее показательным фактором, описывающим глубину вдоха, является пролабирование в просвет трахеи задней стенки ее стенки, лишенной хрящевого каркаса (рис. 13).

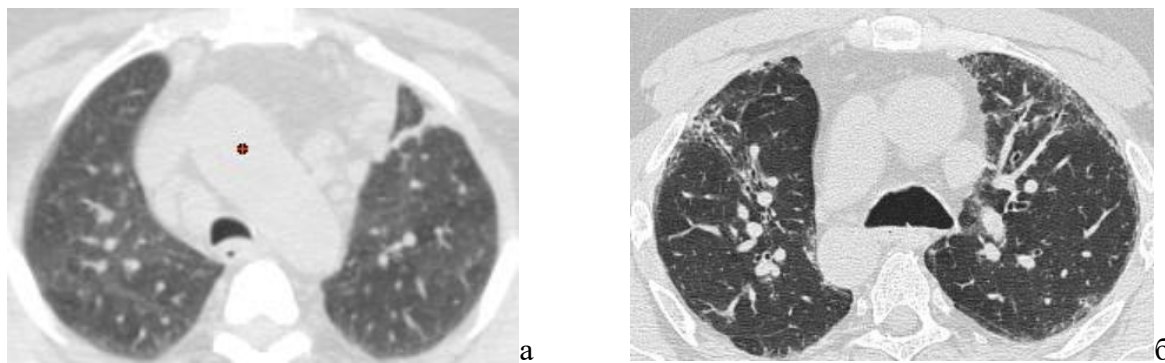


Рис.13 Пролабирование стенки трахеи в момент выдоха (а), сужение просветов крупных бронхов (б) в момент выдоха.

Оценив остроту развития процесса, качество исследования и приняв во внимание наличие факторов затрудняющих адекватную диагностику участков уплотнения легочной ткани по типу матового стекла у пациента, находящегося в условиях интенсивной терапии, следует перейти к детальной оценке выявленных изменений.

Наиболее частой причиной острого появления паттерна матового стекла в паренхиме легких является вирусная инфекция, включая новую коронавирусную инфекцию, вызывающую полисегментарные изменения в легких, и зачастую осложняющуюся ОРДС.

Основными проявлениями воспалительных изменений в легких у пациентов с новой коронавирусной инфекцией являются: базальное и периферическое распределение уплотнений легочной ткани по типу «матового стекла», различной, зачастую округлой формы на раннем этапе развития заболевания, по мере развития патологического процесса выявляются участки «матового стекла» с ретикулярными изменениями (утолщенные междольковые перегородки (crazy paving – «лоскутное одеяло», «булыжная мостовая»). На фоне описанных изменений возможно формирование участков консолидации легочной ткани, синдрома «обратного Halo» (ободка) (рис. 14).

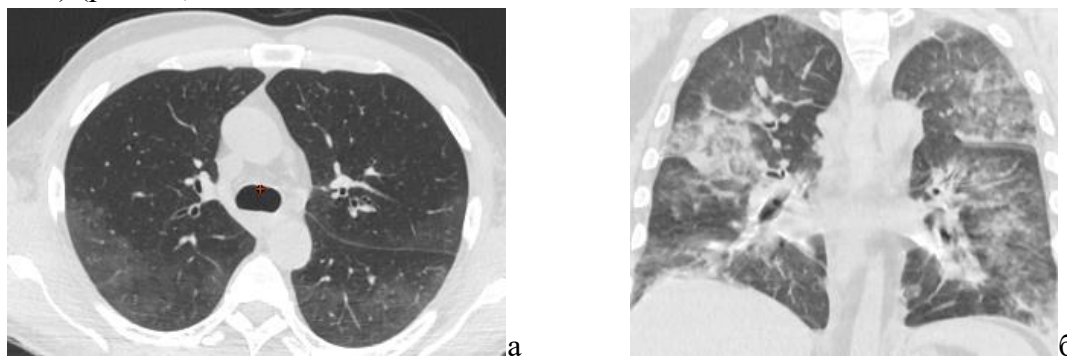


Рис. 14. Пациента с верифицированной коронавирусной пневмонией, а – первичное исследование на 4 сутки – определяются субплевральные участки уплотнения легочной ткани по типу матового стекла, б – отрицательная динамика, на 10 день с момента на фоне клинического ухудшения состояния пациент определяются распространенные полисегментарные участки уплотнения легочной ткани, на фоне которых видны ретикулярные изменения и зоны консолидации.

Несмотря на то что, сочетание признаков и степень их выраженности отличаются в разные сроки развития заболевания, присоединение осложнений в виде ОРДС, тромбозов и эмболий ветвей легочной артерии, вторичной бактериальной инфекции, возможно в любой период развития заболевания, что изменяет лучевую картину (рис. 15). Именно эта группа пациентов находится в условиях интенсивной терапии и нуждается в регулярных КТ исследованиях.

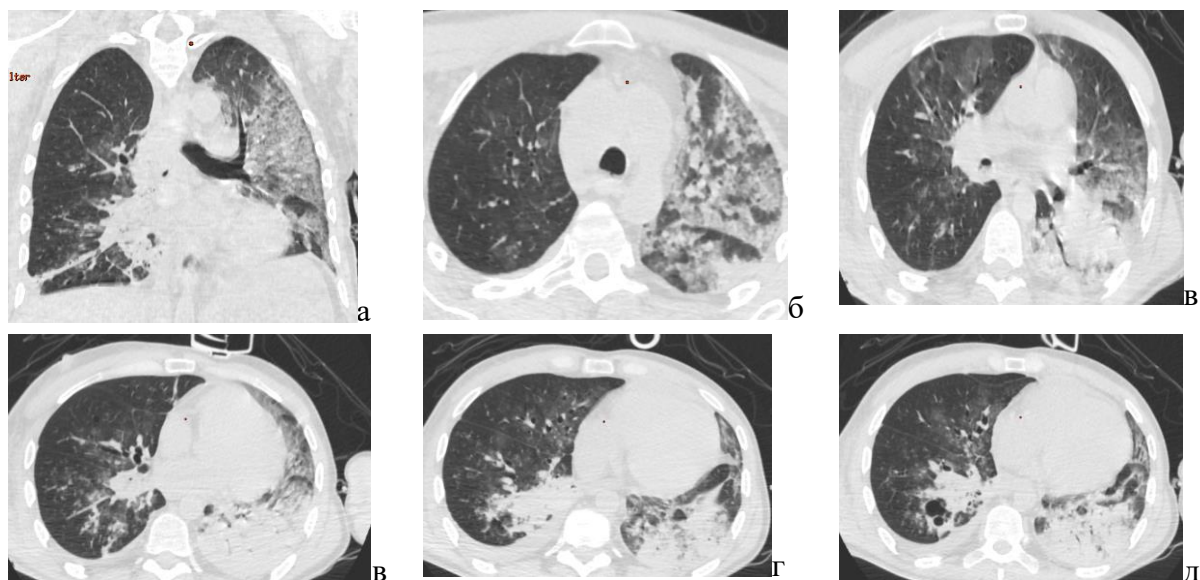
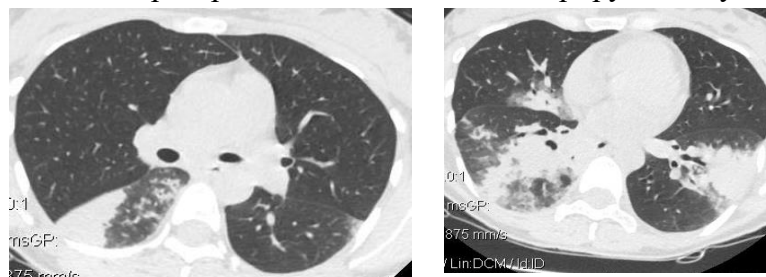


Рис 15. КТ исследование пациента с центральным раком бронха верхней доли правого легкого, COVID -19, осложнившейся бактериальной инфекцией (*Escherichia coli*). Билатеральные участки консолидации легочной ткани в наддиафрагмальных отделах, жидкость в правой и левой плевральных полостях - лучевые изменения, которые расцениваются некоторыми авторами как предикторы плохого прогноза для пациента.

Лучевые признаки присоединения бактериальной инфекции к текущей коронавирусной пневмонии – участки консолидации легочной ткани широким основанием прилежащие к костальной плевре, при этом в отличие от организуемой пневмонии, так же формирующей участки консолидации, объем пораженных долей легких не уменьшен, а может быть даже увеличен, на что указывает отклонение листков междолевой плевры (см.рис. 15).

Анализируя паттерны, выявленные при КТ следует выделить изменения не характерные для COVID-19: гидроторакс, центрилобулярные очаги, а также протяженные участки консолидации легочной ткани. Сочетание всех описанных паттернов делает лучевую картину сочетания вирусной и бактериальной инфекции чрезвычайно сложной для дифференциальной диагностики, и только выполнение полимеразной цепной реакции позволило окончательно верифицировать диагноз.

Говоря о вирусном повреждении легочной ткани, нельзя не упомянуть необходимость дифференциального диагноза распространенных участков уплотнения легочной ткани по типу «матового стекла» и подобными же изменениями, вызванными вирусами гриппа [30, 31]. Дифференциальная диагностика этих состояний чрезвычайно сложна, и зачастую невозможна без знания клинических и лабораторных данных, что иллюстрирует следующий пример (рис. 16).



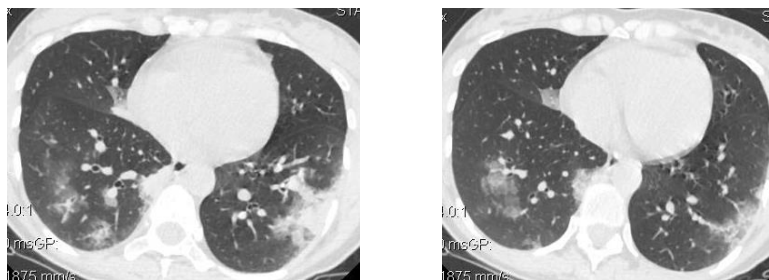
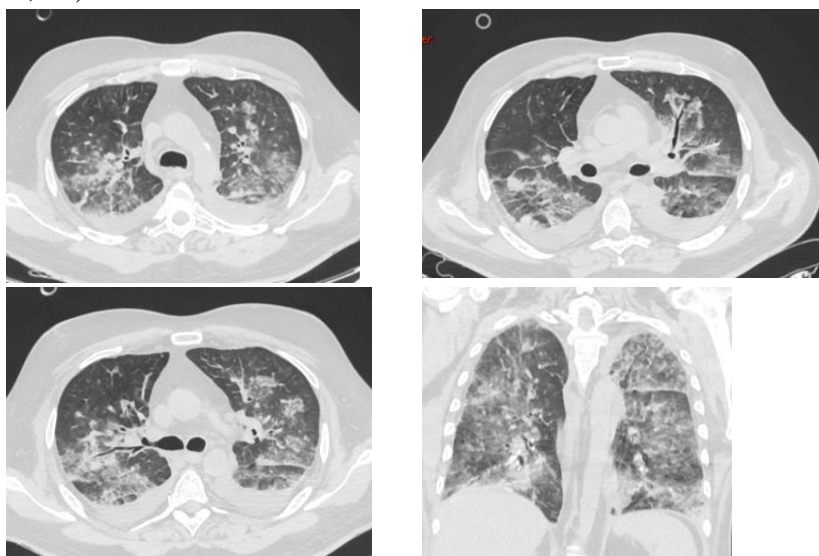


Рис 16. Пациентка Р, 30 лет. Переведена в ОРИТ из родильного отделения в связи с нарастанием явлений интоксикации и повышением температуры тела, после срочных родов.

Из анамнеза известно, что за неделю до родов отметила повышение температуры тела до 37,6°C, появление кашля с мокротой. На момент осмотра сохраняются жалобы на кашель с отхождением гнойной мокроты в умеренном количестве, слабость, субфебрилитет. При КТ определяются полисегментарные участки уплотнения легочной ткани по типу «матового стекла», участки субплевральной консолидации, на фоне которых визуализируются воздушные брохограммы. Верифицирован инфекционный процесс вызванный вирусом гриппа H1N1, с присоединившейся стрептококковой бактериальной инфекцией.

Диффузное альвеолярное повреждение вирусной природы может получить дальнейшее развития в респираторный дистресс синдром - жизнеугрожающее состояние с непредсказуемым течением, способное развиться на любом этапе коронавирусной инфекции [32, 33].

В лучевой картине описаны следующие паттерны: двухсторонние участки уплотнения легочной ткани по типу «матового стекла», участки консолидации преимущественно в зависимых дорзальных отделах легких, ретикулярные изменения, при этом следует помнить, что билатеральные симметричные изменения более характерны для экстрапульмональных причин отека легких, несимметричные изменения характерны для ОРДС вызванного легочными факторами (рис. 17, 18).



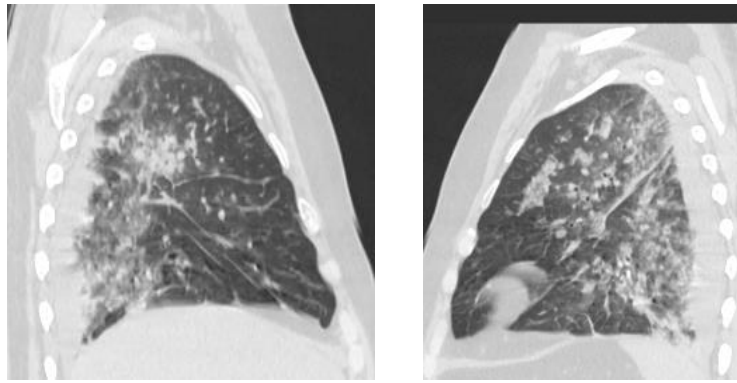


Рис. 17. ОРДС, развившийся у пациента с верифицированной новой коронавирусной пневмонией (ПЦР тест COVID – 19 положителен дважды). Определяется двухсторонние участки уплотнения легочной ткани по типу «матового стекла», участки консолидации преимущественно в дорзальных отделах обоих легких, гидроторакс.

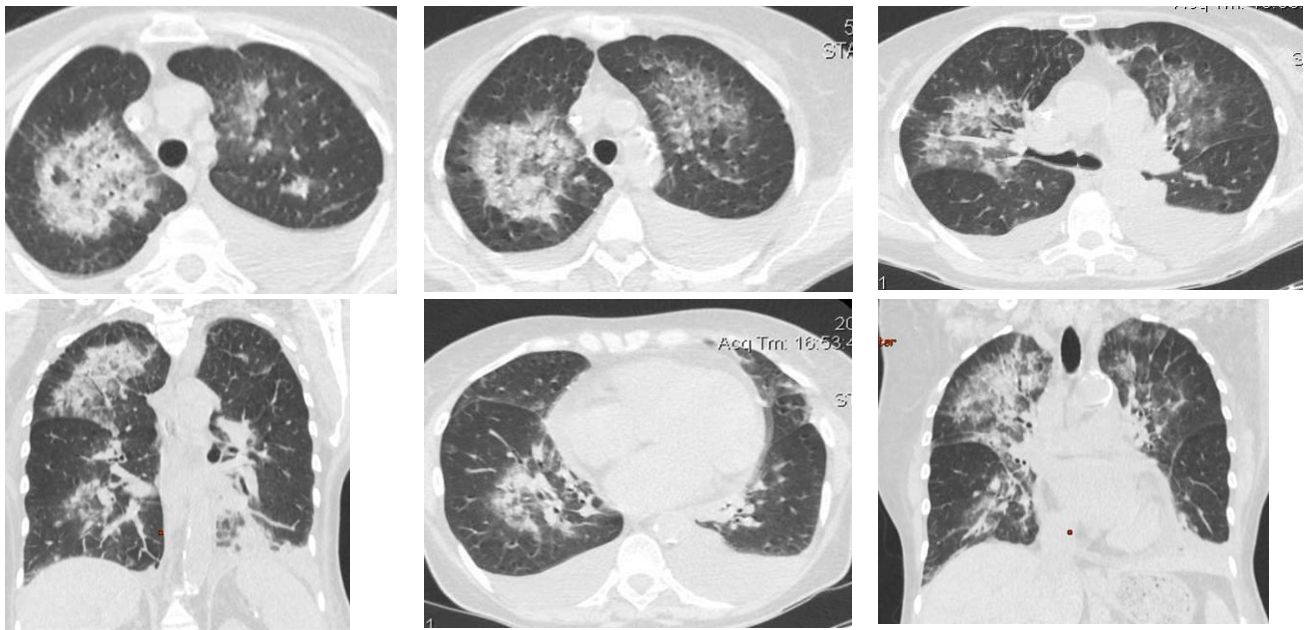
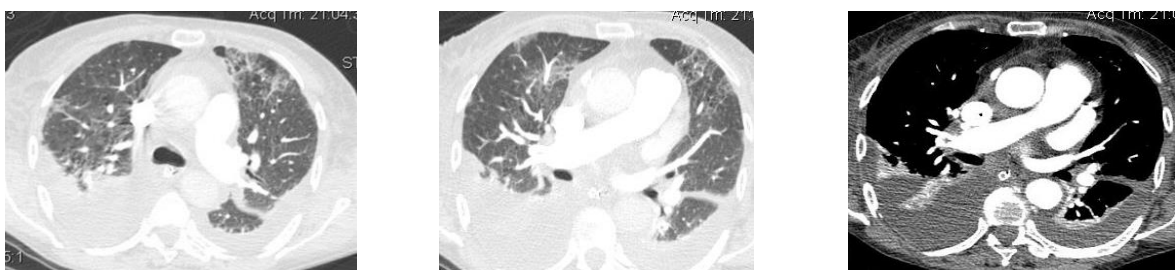

Рис. 18. ОРДС, вызванный внелегочными причинами (состояние после гемотрансфузии у пациента с тяжелой хронической анемией). ПЦР тест на COVID-19 отрицательный. У пациента определяется двухсторонние симметричные, с парамедиастинальной локализацией, участки уплотнения легочной ткани по типу «матового стекла», участки консолидации преимущественно в ядерных отделах обоих легких, гидроторакс.

Описанные изменения необходимо дифференцировать с кардиогенным отеком легких, для которого более характерны билатеральные участки уплотнения легочной ткани по типу «матового стекла», участки консолидации, за счет коллабирования легочной ткани, линии Керли, выпот в плевральной полости, расширение сосудов преимущественно в нижних отделах обоих легких, расширение камер сердца [34, 35] (рис. 19).



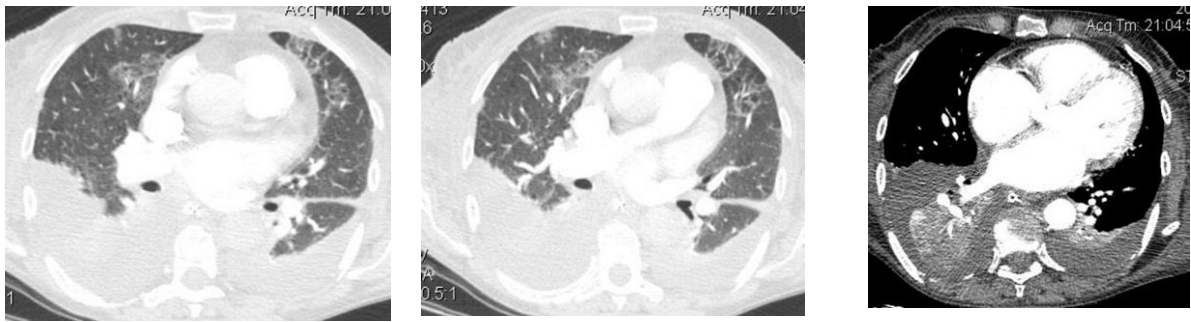


Рис 19. Кардиогенный отек легких, ПЦР тест COVID – 19 отрицателен. При компьютерной томографии определяются билатеральные симметричные участки уплотнения легочной ткани по типу матового стекла, участки консолидации, за счет коллабирования легочной ткани, двухсторонний выпот в плевральных полостях.

Рассматривая не инфекционные причины появления участков уплотнения легочной ткани по типу матового стекла у пациента, поступающего в стационар с клиникой дыхательной недостаточности, необходимо учитывать возможность развития острого гиперчувствительного пневмонита. Вызывать это заболевание могут более 200 различных факторов (животные, растительные, пылевые, лекарственные вещества вызывающие иммунное воспаление). Патоморфологически наблюдается воспаление бронхов и перибронхиально расположенной легочной ткани, зачастую с формированием гранулем.

Классические признаки острого гиперчувствительного пневмонита (рис 20) – это множественные центрилобулярные очаги плотностью по типу «матового стекла» с преимущественно гомогенным распределением в верхних и средних отделах обоих легких, а также симптом «головки сыра» – сочетание воздушных ловушек, уплотненной по типу «матового стекла» легочной ткани с пятнистым распределением, и нормальной легочной паренхимы [36, 37].

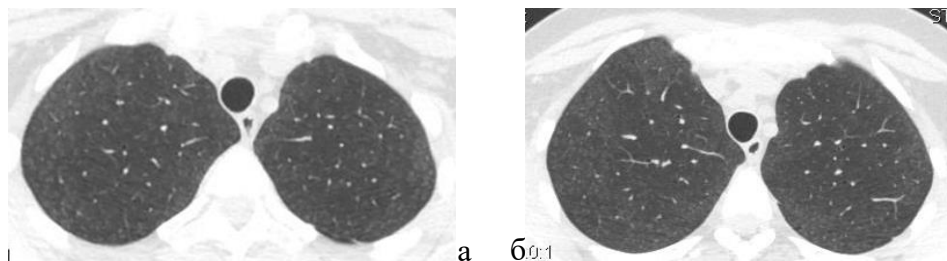
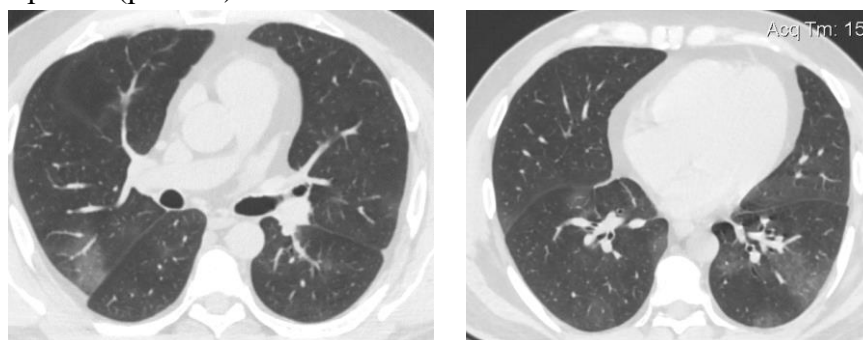


Рис. 20. Классические проявления гиперчувствительного пневмонита - множественные центрилобулярные очаги плотностью по типу «матового стекла» с преимущественно гомогенным распределением в верхних и средних отделах обоих легких.

При остром развитии заболевания, в особенности в сочетании с респираторной симптоматикой, отеком Квинке и проявлениями бронхиальной обструкции легочная ткань вовлекается в процесс на большом протяжении и пациенту требуется помощь в условиях интенсивной терапии (рис. 21).



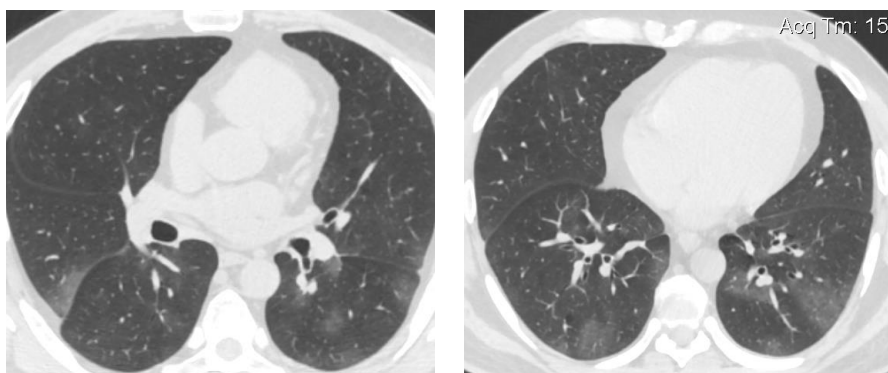


Рис. 21. Острый гиперсенситивный пневмонит (за 4 дня до появления одышки ребенок контактировал хомячком).

Пациент поступил с отеком лица и шеи, проявлениями ринита, конъюнктивита, одышкой, выраженным бронхоспазмом. При компьютерной томографии определяются множественные полисегментарные участки уплотнения легочной ткани по типу «матового стекла» с преимущественной базальной и субплевральной локализацией.

При всех вариантах развития гиперсенситивного пневмонита присутствуют фактора фактора, в различном их сочетании:

1. Проявления бронхиолита – заполнение просветов бронхов клетками воспаления;
2. Диффузные интерстициальные инфильтраты – эозинофилы, базофилы, тучные клетки;
3. Плохо очерченные не некротизирующиеся гранулемы;
4. Гигантские клетки в альвеолах или в интерстиции.

Участки уплотнения легочной ткани по типу «матового стекла» в паренхиме легких, вызванные гемorragиями, имеют лучевые признаки, не позволяющие дифференцировать их от подобных изменений другой этиологии, и только анализ клинических и лабораторных данных позволит провести дифференциальный диагноз. Наиболее частыми причинами кровоизлияний в легочную ткань различной протяженности и степени выраженности являются.

В условиях пандемии, участки уплотнения легочной ткани, выявленные у послеоперационных больных, с клиникой, не укладывающейся в проявления отека легких и ОРДС, воспалительных изменений бактериальной природы, также требуют дифференциального диагноза между проявлениями коронавирусной инфекции и аспирационной пневмонией.

Рентгенологические признаки аспирационной пневмонии - участки уплотнения легочной ткани по типу матового стекла, ретикулярные изменения, возможны участки консолидации. Еще одной особенностью аспирационных пневмоний является быстрое присоединение бактериальной флоры с развитием деструкции легочной ткани. Протяженность изменений при аспирационной пневмонии может быть различной, и зачастую ее развитие определяется особенностями анатомии пациента, способствующими попаданию агрессивного субстрата в паренхиму легких.

Диагностический подход при повышении плотности легочной ткани

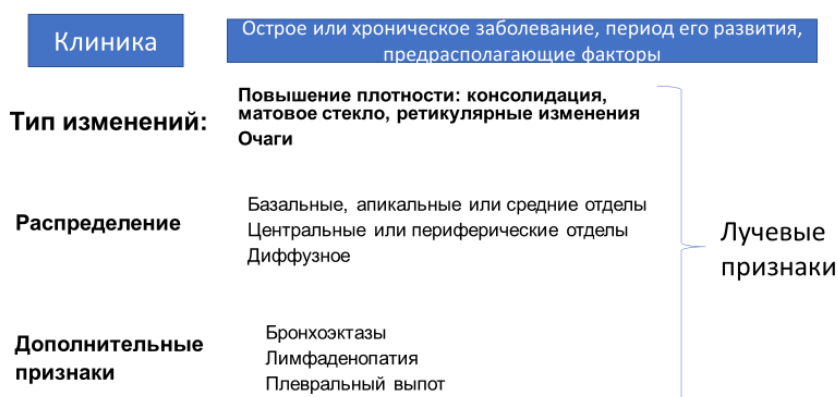


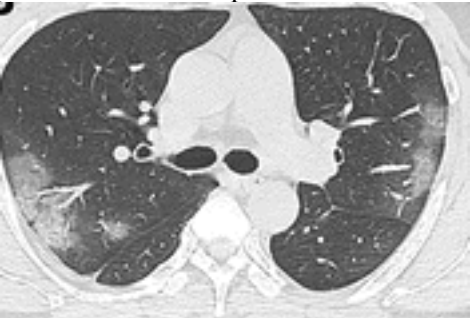
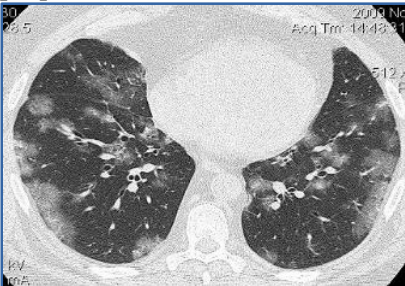
Рис. 26. Диагностический алгоритм при феномене «матового стекла»


Базовые принципы дифференциальной диагностики при вирусных пневмониях

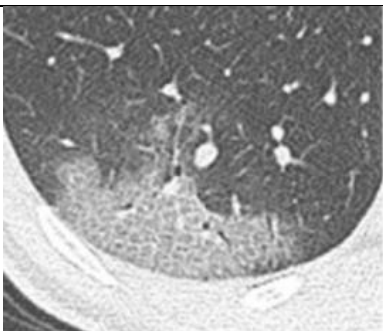
Изменения, выявляемые при КТ, неспецифичны, и требуют интерпретации в соответствии с клинической и эпидемиологической ситуацией [38, 39, 40]. При проведении дифференциальной диагностики лучевых изменений обязательно учитываются сведения об эпидемиологической обстановке, типичные клинические симптомы (интоксикация, сухой кашель, одышка, потеря обоняния), данные лабораторного обследования (лейкопения, лимфопения, результат ПЦР) (табл. 12).

Таблица 11

Базовые принципы дифференциальной диагностики поражения легких при вирусных пневмониях у взрослых

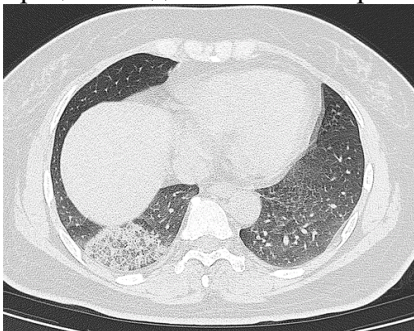
Лучевой симптом COVID -19 и его развитие	С чем дифференцировать	Нужно ли дифференцировать, лучевые отличия	Лучевая тактика	Исход дифференцируемого процесса
Ранняя стадия (0-4 дня после появления начальных симптомов)	Дифференциальный диагноз			
<p>Интерстициальная инфильтрация отдельных вторичных легочных долек (симптом «сухого листа») – частичное заполнение альвеол и отек внутридолькового интерстиция</p>  <p>При благоприятном течении: регрессирует При неблагоприятном течении: - нарастает протяженность поля «матового стекла», - появление в пораженных отделах участков ретикуляции, альвеолярной инфильтрации, - проявления РДС («ватное легкое»)</p>	<p>С другими вирусными пневмониями гриппа А (H1N1, H3N2), В, парагриппа</p> 	<p>Дифференцировать нет необходимости: механизмы одинаковые, КТ-картина однотипна, лечение схожее</p>	<p>КТ-контроль каждые 4 дня КТ-контроль через 6 месяцев после выздоровления (для оценки формирования фиброзных изменений)</p>	<p>Фиброзирование отдельных вторичных легочных долек, прогрессирующий легочный фиброз.</p>
Прогрессирующая стадия (5-8 день)	Дифференциальный диагноз			
<p>Поля интерстициальной инфильтрации – значительная протяженность процесса, сохраняется поражение отдельных вторичных легочных долек</p>	<p>С пневмоцистной пневмонией (иммунодефицит, уровень CD4 менее 250кл)</p>	<p>Требуется дифференциальная диагностика: лечение разное. Отличия: - распространенные однотипные интерстициальные</p>	<p>КТ-контроль после проведения терапии пневмоцистной пневмонии.</p>	<p>Формирование воздухосодержащих кист (пневматоцеле)</p>

	 <p>С обострением ИЛФ: - фиброзные изменения характерные для обычной интерстициальной пневмонии (ОИП) – «сотовое легкое», - тракционные бронхо- и бронхиолоэктазы, средостенный и эпиплевральный липоматоз) - внесегментарная инфильтрация интерстициального и интерстициально-альвеолярного характера – проявления острой интерстициальной пневмонии (ОсИП) и криптогенной организующейся пневмонии (КОП).</p>	<p>изменения как в ядерных, так и в субплевральных отделах, - нет поражения отдельных вторичных легочных долек</p> <p>Данные лучевого архива (наличие проявлений ИЛФ ранее)</p>	<p>КТ-контроль после проведения ГКС терапии.</p>	<p>Регресс альвеолярно-интерстициальных изменений, сохранение (часто нарастание) признаков ИЛФ</p>
<p>Локальные ретикулярные изменения (симптом «бульжной мостовой») – большая степень заполнения альвеол, отек как внутридолькового, так и междолькового интерстиция.</p>	<p>С геморрагическим пропитыванием при гемосидерозе и диффузных болезнях соединительной ткани (ДБСТ, чаще всего СКВ). Изменения локализуются как в ядерных, так и в субплевральных отделах, могут регрессировать самостоятельно. Клинически проявляются кровохарканьем.</p>	<p>Требуется дифференциальная диагностика: лечение разное. Могут сочетаться.</p>	<p>КТ-контроль после проведения ГКС терапии.</p>	<p>Фиброзирование участков геморрагического пропитывания.</p>

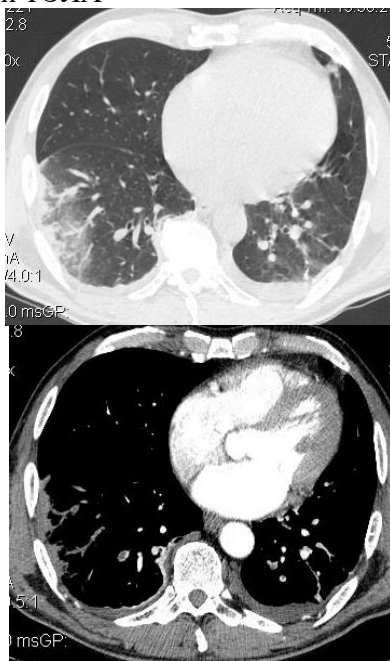

При нарастании отека может переходить в симптом «обратного Гало»

Симптом «обратного Гало» - проявления организующейся пневмонии: внутри - частичное заполнение альвеол, утолщение стенок ацинусов, по периферии – инфильтрация междолькового интерстиция.



При локализации в субплевральных отделах – с инфаркт-пневмонией при ТЭЛА



Требуется дифференциальная диагностика: лечение разное. Могут сочетаться (до 50%). Для ТЭЛА характерен незначительный плевральный выпот, субплевральное расположение изменений, перифокальный отек легочной ткани, наличие тромботических масс в ветвях легочной артерии.

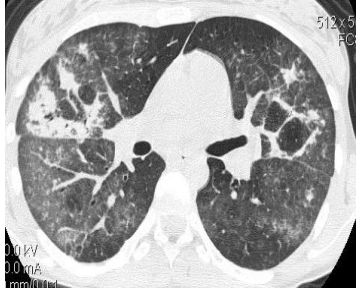
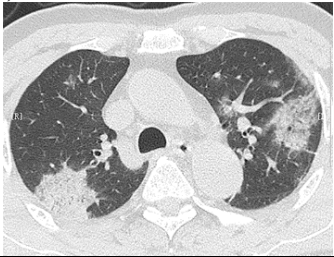

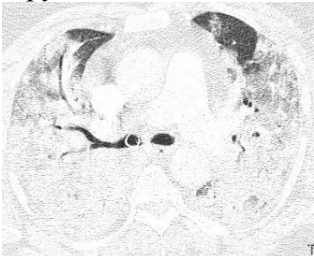
Требуется дифференциальная диагностика: лечение разное. Очень разнообразная лучевая картина.

КТ-ангиография – выявление тромботических масс в ветвях легочной артерии, отсутствие контрастирования инфаркта легкого.

КТ-контроль после проведения ГКС терапии.

Появление полостей (30%), фиброзирование линейного типа, формирование легочной гипертензии (расширение ствола и крупных ветвей легочной артерии, уменьшение диаметра периферических ветвей), мозаичность легочного рисунка за счет перфузионных нарушений.

При прогрессировании – развитие РДС, появление полостей. При регрессе – сохранение выраженной неравномерности вентиляции и

	<p>При локализации в ядерных отделах – с легочными проявлениями васкулита.</p> 	<p>Локализация изменений как в ядерных, так и в субплевральных отделах, сочетается с интерстициальными изменениями по типу «матового стекла» и разнообразного характера альвеолярными инфильтратами в легких.</p>		<p>перфузии легочной ткани.</p>
<p>Пиковая стадия (9-13 день)</p> <p>Альвеолярно-интерстициальная инфильтрация отдельных вторичных легочных долек и более крупных участков (присоединение бактериальной флоры, септического поражения).</p> 	<p>С септическим поражением</p> 	<p>Дифференциальный диагноз</p> <p>Коморбидное поражение, нуждается в дополнительном лечении. Часто сочетается с ТЭЛА (поликкоморбидность)</p>	<p>КТ-ангиография в режиме «всего тела» - могут быть другие септические очаги отсева и ТЭЛА</p>	<p>Формирование полостей, развитие РДС. В исходе – формирование констриктивного бронхолита прогрессирующего легочного фиброза.</p>
<p>Проявления ОРДС – картина «ватного легкого», «снежной бури» - внесегментарные участки интерстициально-альвеолярной инфильтрации легочной ткани, локализирующиеся как в ядерных, так и в субплевральных отделах. Может быть перикардальный и плевральный выпот.</p>	<p>КТ-картина сходная с проявлениями ОРДС другой этиологии</p> 	<p>Коморбидное поражение, нуждается в дополнительном лечении. Часто сочетается с ТЭЛА (поликкоморбидность)</p>	<p>КТ-ангиография в режиме «всего тела» - могут быть другие очаги отсева и ТЭЛА</p>	<p>В исходе – формирование констриктивного бронхолита прогрессирующего легочного фиброза.</p>

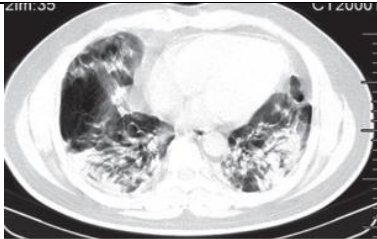
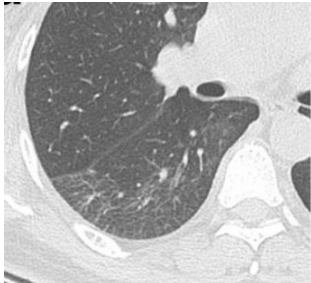
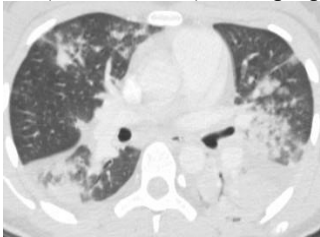

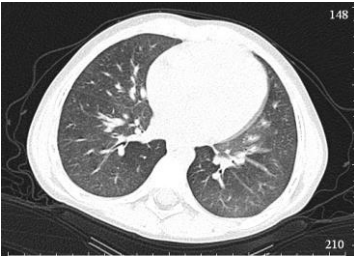
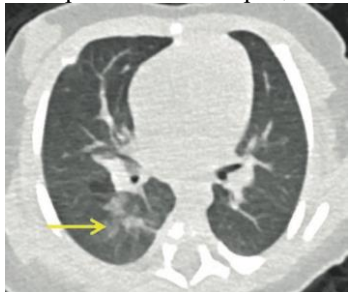


				
<p>Стадия разрешения (≥ 14 дней)</p>	Дифференциальный диагноз			
<p>Длительное сохранение участков «матового стекла»</p> 	<p>С неспецифической интерстициальной пневмонией (НсИП): стойкая КТ-картина «матового стекла», формирование тракционных бронхиолоэктазов</p>	<p>Требуется дифференциальная диагностика: лечение разное.</p>	<p>КТ-контроль через 6 месяцев</p>	<p>Прогрессирование с формированием КТ-картины обычной интерстициальной пневмонии (ОИП).</p>

Таблица 12.

Базовые принципы дифференциальной диагностики поражения легких при вирусных пневмониях у детей

Лучевой симптом COVID-19 и его развитие	С чем дифференцировать	Нужно ли дифференцировать, лучевые отличия	Лучевая тактика	Исход дифференцируемого процесса
<p>Дети раннего возраста</p>	Дифференциальный диагноз			
<p>Интерстициальная инфильтрация отдельных вторичных легочных долек — частичное заполнение альвеол и отек внутридолькового интерстиция [1]</p>	<p>С другими вирусными пневмониями гриппа А (H1N1, H3N2), В, парагриппа</p> 	<p>Дифференцировать нет необходимости: механизмы одинаковые, КТ-картина однотипна, лечение схожее</p>	<p>КТ-контроль по клинике КТ-контроль через 6 месяцев после выздоровления (для оценки формирования фиброзных изменений)</p>	<p>Фиброзирование отдельных вторичных легочных долек, нарушение легочной архитектоники у младенцев</p>

 <p>При благоприятном течении: регрессирует. При неблагоприятном течении: нарастает протяженность, появление альвеолярной инфильтрации - РДС</p>	<p>С интерстициальными заболеваниями: нейроэндокринная гиперплазия клеток младенцев, дефицит белков сурфактанта</p> 	<p>Требуется дифференциальная диагностика: лечение разное. Отличия: - может быть типичная/атипичная локализация, - как правило, поражение более центральных зон, - может быть раннее формирование кист</p>	<p>КТ-контроль с учетом дообследования (молекулярно-генетическое тестирование)</p>	<p>Разноплановый: - регресс интерстициальных изменений, - формирование воздухосодержащих кист (пневматоцеле)</p>
<p>Поля интерстициальной инфильтрации — нарастает протяженность процесса</p> 	<p>С другими полисегментарными пневмониями (ко-инфекция)</p>	<p>Лабораторная диагностика ко-инфекции, КТ-картина однотипна, лечение схожее</p>	<p>КТ-контроль по клинике</p>	<p>Полный регресс Редко – фиброзирование отдельных вторичных легочных долек, нарушение легочной архитектоники у младенцев</p>
<p>Локальные ретикулярные изменения – утолщенные междольковые перегородки; участки консолидации вытянутой формы</p> 	<p>Бронхолегочная дисплазия, респираторный дистресс-синдром (в анамнезе)</p> 	<p>Требуется дифференциальная диагностика: лечение разное. Отличия: - уменьшение объема - плевропульмональные тяжи - нарушение легочной архитектоники</p>	<p>КТ-контроль через 6 мес. Данные лучевого архива (наличие проявлений БЛД ранее)</p>	<p>Фиброзирование отдельных вторичных легочных долек, формирование пневматоцеле, нарушение легочной архитектоники</p>

Алгоритм принятия диагностического решения в условиях эпидемии COVID-19.

Эпидемия COVID-19 спровоцировала кризис здравоохранения во многих странах, оказавшихся не готовыми к наплыву такого количества больных, в том числе тяжелых и находящихся в критическом состоянии. В условиях дефицита ресурсов, принципы сортировки пациентов, нуждающихся в различных категориях оказания медицинской помощи, играют важнейшую роль, поэтому эта тема присутствует во многих публикациях [41-53]. Лучевые технологии, особенно КТ, оказались среди критических ресурсов, наряду с наличием оборудованных больничных койко-мест, аппаратов искусственной вентиляции легких, средств индивидуальной защиты, а также подготовленных медицинских работников. Несмотря на то, что рентгенография и КТ органов грудной клетки являются ключевыми инструментами в диагностике и лечении заболеваний легких, их роль в ведении пациентов с вирусными пневмониями и COVID-19 впервые была рассмотрена в мультипараметрическом контексте в только в недавних рекомендациях Флейшнеровского общества (2020) [54]. При этом мультидисциплинарная рабочая группа экспертов, состоящая, главным образом, из рентгенологов и пульмонологов из 10 стран, имеющих опыт ведения пациентов с COVID-19 в различных условиях оказания медицинской помощи, провела оценку полезности визуализирующих методов исследования в рамках возможных сценариев, подразумевающих различные факторы риска, общественные условия и ограничения ресурсов с учетом переменных в виде тяжести заболевания органов дыхания, вероятности COVID-19, факторов риска прогрессирования заболевания, а также ограниченности критических ресурсов. Результаты были обобщены в трех сценариях и трех дополнительных клинических ситуациях, исходя из ожидаемой значимости информации, которую, как предполагается, могут обеспечить лучевые технологии. Краткий обзор рекомендаций по применению методов визуализации представлен ниже в рисунках 27, 28, 29.

Основные рекомендации:

- Визуализирующие методы обычно не показаны в качестве скрининговых исследований на COVID-19 у лиц без симптомов заболевания;
- Визуализирующие методы исследования не показаны у пациентов с легкими проявлениями COVID-19, кроме случаев с риском прогрессирования заболевания (Сценарий 1);
- Визуализирующие методы исследования показаны пациентам со среднетяжелыми или тяжелыми проявлениями COVID-19 независимо от результатов теста на COVID-19 (Сценарии 2 и 3);
- Визуализирующие методы исследования показаны пациентам с COVID-19 и с признаками ухудшения функции дыхания (Сценарии 1, 2 и 3);
- В условиях ограничения ресурсов, в которых ограничена доступность КТ, выполнение рентгенографии ОГК может быть предпочтительным для пациентов с COVID-19, если только признаки ухудшения функции дыхания не требуют проведения КТ (Сценарии 2 и 3).

Дополнительные рекомендации:

- Проведение ежедневной рентгенографии органов грудной клетки не показано у стабильных интубированных пациентов с COVID-19

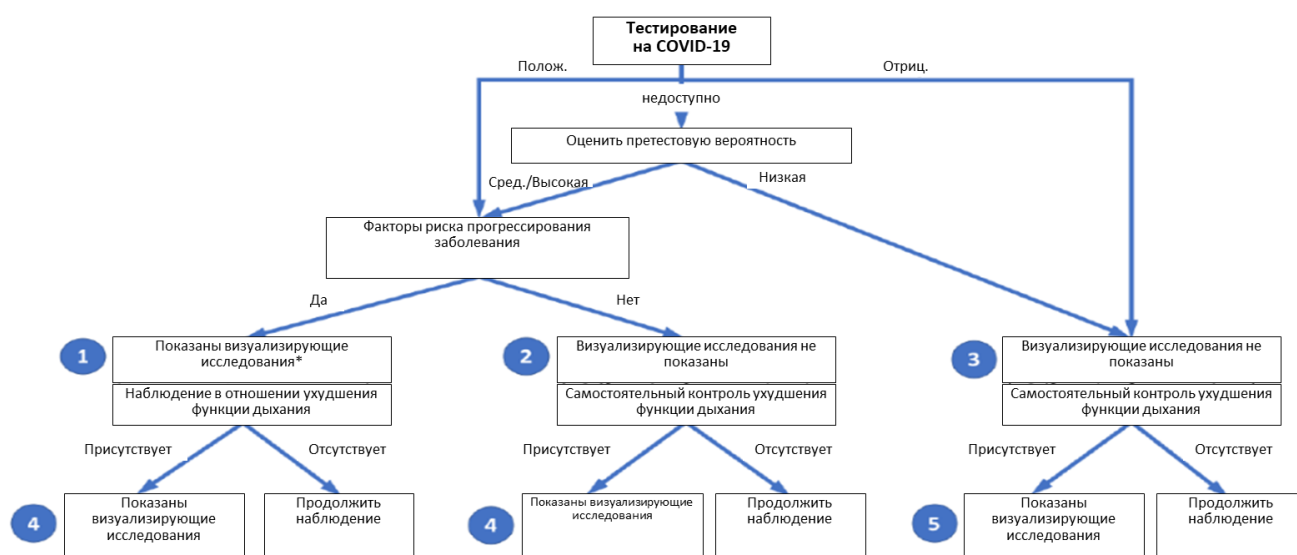
- Выполнение КТ показано у пациентов, у которых после разрешения COVID-19 имеются функциональные нарушения и/или гипоксемия
- Тестирование на COVID-19 показано у пациентов, у которых случайным образом при КТ обнаружены типичные признаки COVID-19

Первый из трех клинических сценариев, представленный рабочей группой экспертов, представлен ниже на рисунках. Под легкими проявлениями понимаются отсутствие существенных нарушений функции легких или их повреждение. Претестовая вероятность основана на фоновой распространенности заболевания и может дополнительно изменяться в зависимости от индивидуального риска воздействия вируса. Отсутствие ограничений ресурсов соответствует достаточной доступности персонала, средств индивидуальной защиты, тестов на COVID-19, больничных койко-мест, и/или аппаратов искусственной вентиляции легких с необходимостью быстрой сортировки пациентов. Как следует из этого сценария у пациентов с легкими проявлениями COVID-19 лучевые методы исследования не играют никакой роли.

Второй клинический сценарий посвящен среднетяжелым и тяжелым вариантам течения заболевания при отсутствии ограничений ресурсов. При таком развитии событий роль КТ резко возрастает, как при позитивных, так и при негативных результатах тестирования. Эксперты особое внимание обращают на возможность появления альтернативного диагноза.

Ниже представлен так же третий сценарий со средне тяжелым и тяжелым вариантами течения заболевания, когда имеется высокая фоновая распространенность заболевания, обусловленная передачей внутри сообщества. Имеется возможность выполнения быстрых тестов на COVID-19, в том числе у постели больного со временем получения результатов менее одного часа. Несмотря на быструю верификацию этиологии процесса, роль лучевых технологий не теряет свою значимость и необычайно велика.

Клинические сценарии проявления заболевания.



* Клиническая оценка должна диктовать использование визуализирующих методов исследования с учетом факторов риска конкретного пациента и местных ресурсов.

Рис. 27. Сценарий 1. Легкие проявления, соответствующие COVID-19; любая претестовая вероятность инфекции COVID-19; отсутствуют значимые ограничения ресурсов. Полож. – положительный, Отриц. – отрицательный, Сред. – средняя).

Отсутствие существенных нарушений функции легких или их повреждения) при неограниченных ресурсах. Претестовая вероятность основана на фоновой распространенности заболевания и может дополнительно изменяться в зависимости от индивидуального риска воздействия вируса. Под визуализирующими исследованиями понимают рентгенографию и КТ органов грудной клетки.

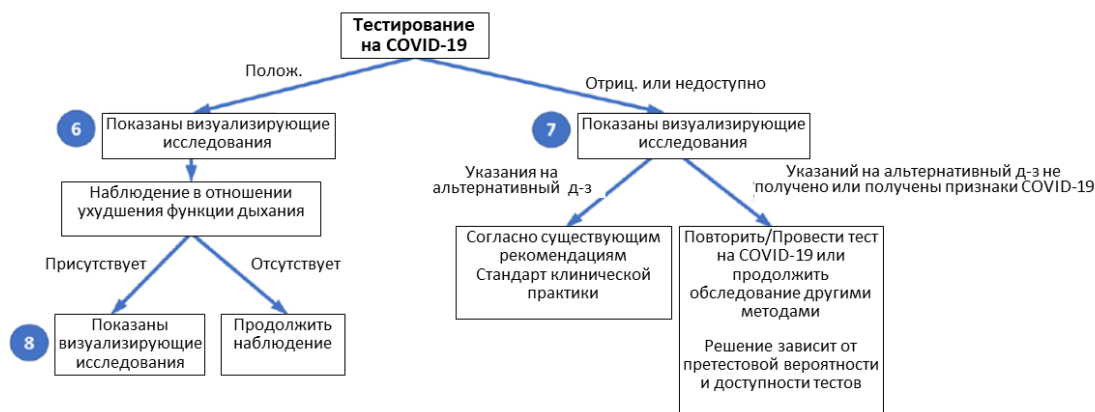
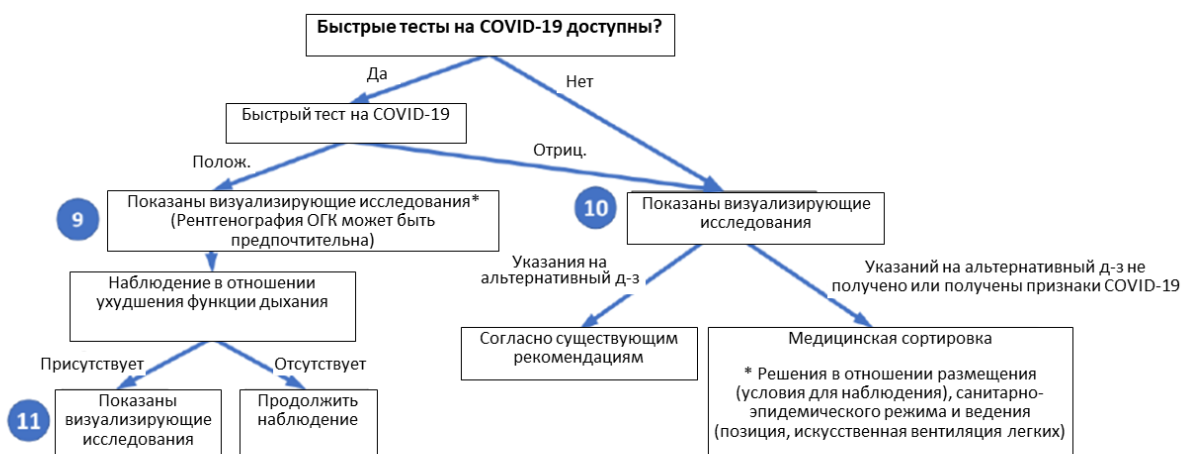

Рис. 28. Сценарий 2. Среднетяжелые или тяжелые проявления, соответствующие COVID-19; любая претестовая вероятность инфекции COVID-19; отсутствуют значимые ограничения ресурсов.

Полож. – положительный, Отриц. – отрицательный, Альтернативный д-з – альтернативный диагноз.

Второй клинический сценарий рассматривает среднетяжелые или тяжелые проявления с признаками значимых нарушений функции легких или их повреждения при отсутствие ограничений ресурсов. Претестовая вероятность основана на фоновой распространенности заболевания и может дополнительно изменяться в зависимости от индивидуального риска воздействия вируса.



* Меньший приоритет в случае острого ограничения ресурсов, относится к 10 или 11.

Рис. 29. Сценарий 3. Среднетяжелые или тяжелые проявления, соответствующие COVID-19; Высокая претестовая вероятность инфекции COVID-19; Ограниченные ресурсы (Необходимость экстренной сортировки пациентов вследствие нехватки ресурсов – койко-мест, аппаратов искусственной вентиляции легких, медицинского персонала, СИЗ, тестов на COVID-19). Полож. – положительный, Отриц. – отрицательный, Альтернативный д-з – альтернативный диагноз.

Такова точка зрения экспертов. Мы попытались сформулировать свое видение пошагового алгоритма принятия решений в текущих условиях развития пандемии COVID-19 в реалиях Санкт-Петербурга (рис. 30).

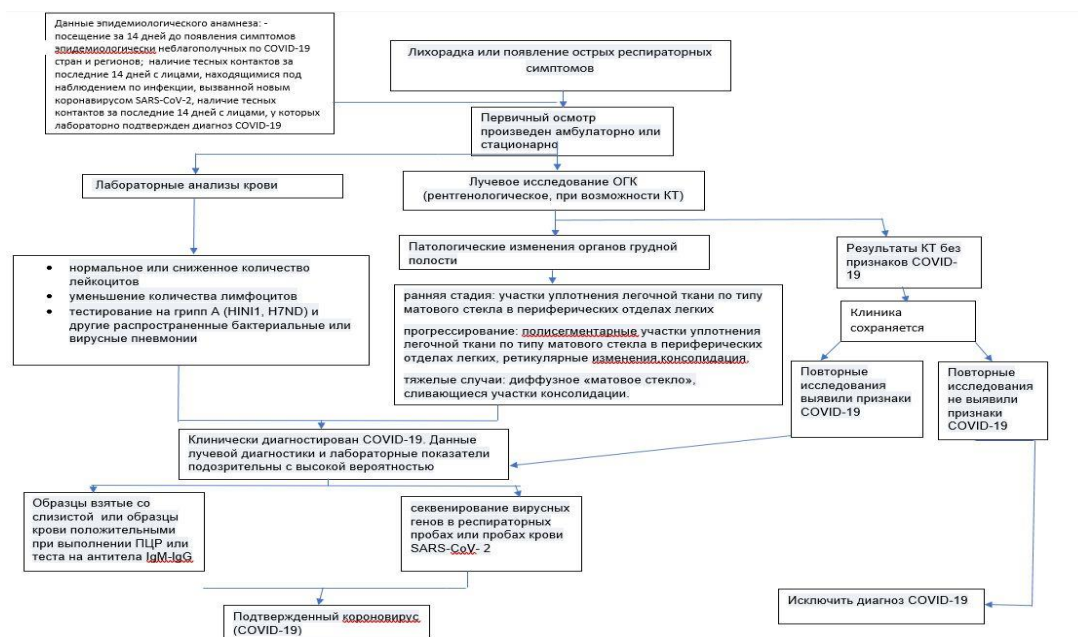


Рис. 30. Алгоритм принятия решения в условиях ограниченных ресурсов при эпидемия COVID-19

Заключение. На настоящем этапе развития эпидемии сложно переоценить роль методов визуализации в оценке состояния легких, позволяющих не только выявить изменения на субклиническом этапе, оценить тяжесть течения, провести дифференциальную диагностику, но и дать *предварительную информацию* о вероятности COVID-19 даже при отсутствии результатов ПЦР. Особенно возрастает эта роль в условиях ограниченных ресурсов и при большом количестве пациентов с острыми респираторными заболеваниями неясной этиологии.

Суммируя лучевые проявления поражения легких при COVID-19 можно сформулировать несколько положений:

1. До половины больных с COVID-19 могут иметь нормальные КТ в 0–2 дни с момента возникновения респираторных синдромов. В то же время радиологические изменения в легких могут опережать клинические проявления и быть ранним диагностическим критерием заболевания.

2. На раннем этапе развития заболевания преобладают билатеральные, базальные периферические изменения по типу матового стекла, обычно небольшие по площади, которые являются предвестниками развития вирусной пневмонии при COVID-19,

3. По мере прогрессирования заболевания формируются участки изменения легочной ткани по типу «локутного одеяла», участки консолидации, напоминающий проявления организующейся пневмонии – «обратное гало» (с 13-16 дня развивается диффузное повреждение альвеол),

4. При благополучном исходе разрешение патологических изменений длится более 1 месяца, возможно полное рассасывание изменений с последующей реабилитацией пациента по легочной патологии,

5. При тяжелом течении заболевания с развитием тяжелой пневмонии или острого респираторного дистресс-синдрома, исходом в преобладающем большинстве случаев будет формирование фиброза в той или иной степени выраженности,

6. Феномен «матового стекла» является важным, но не патогномоничным для COVID-19 и встречается при различных заболеваниях, что необходимо учитывать при постановке диагноза,

7. Необходимо учитывать, что КТ картина вирусной пневмонии при COVID-19 не специфична и требует дифференциальной диагностики на основании предложенных алгоритмов,

8. Дифференциальный ряд у взрослых и детей имеет свои особенности, которые сформулированы и предложены специалистам для проведения исследований.

Литература

1. Kooraki S, Hosseiny M, Myers L, Gholamrezanezhad A. Coronavirus (COVID-19) Outbreak: What the Department of Radiology Should Know. (2020) Journal of the American College of Radiology: JACR. doi:10.1016/j.jacr.2020.02.008 – Pubm

2. “ACR Recommendations for the Use of Chest Radiography and Computed Tomography (CT) for Suspected COVID-19 Infection.” American College of Radiology, 11 Mar. 2020, ACR [accessed 16 March 2020]

3.

4. Tao Ai, Zhenlu Yang, Hongyan Hou, Chenao Zhan, Chong Chen, Wenzhi Lv, Qian Tao, Ziyong Sun, Liming Xia. Correlation of Chest CT and RT-PCR Testing in Coronavirus Disease 2019 (COVID-19) in China: A Report of 1014 Cases. (2020) Radiology. doi:10.1148/radiol.2020200642 - Pubmed

5. Wei Zhao, Zheng Zhong, Xingzhi Xie, Qizhi Yu, Jun Liu. Relation Between Chest CT Findings and Clinical Conditions of Coronavirus Disease (COVID-19) Pneumonia: A Multicenter Study. (2020) American Journal of Roentgenology. doi:10.2214/AJR.20.22976 - Pubmed

6. Qian-Yi Peng, Xiao-Ting Wang, Li-Na Zhang. Findings of lung ultrasonography of novel corona virus pneumonia during the 2019–2020 epidemic. (2020) Intensive Care Medicine. doi:10.1007/s00134-020-05996-6 - Pubmed

7. Huang, Yi, Wang, Sihan, Liu, Yue, Zhang, Yaohui, Zheng, Chuyun, Zheng, Yu, Zhang, Chaoyang, Min, Weili, Zhou, Huihui, Yu, Ming, Hu, Mingjun. A Preliminary Study on the Ultrasonic Manifestations of Peripulmonary Lesions of Non-Critical Novel Coronavirus Pneumonia (COVID-19). (2020) doi:10.2139/ssrn.3544750

8. Erika Poggiali, Alessandro Dacrema, Davide Bastoni, Valentina Tinelli, Elena Demichele, Pau Mateo Ramos, Teodoro Marcianò, Matteo Silva, Andrea Vercelli, Andrea Magnacavallo. Can Lung US Help Critical Care Clinicians in the Early Diagnosis of Novel Coronavirus (COVID-19) Pneumonia?. (2020) Radiology. doi:10.1148/radiol.2020200847 – Pubmed

9. Yang, W., Sirajuddin, A., Zhang, X. et al. The role of imaging in 2019 novel coronavirus pneumonia (COVID-19). Eur Radiol (2020). <https://doi.org/10.1007/s00330-020-06827-4>

10. Michelle L. Holshue et al. First Case of 2019 Novel Coronavirus in the United States //N Engl J Med 2020; 382: 929-936 DOI: 10.1056 / NEJMoa2001191

11. Rubin GD, Ryerson CJ, Haramati The Role of Chest Imaging in Patient Management during the COVID-19 Pandemic: A Multinational Consensus Statement from the Fleischner Society// Chest. 2020 Apr 7. pii: S0012-3692(20)30673-5. doi: 10.1016/j.chest.2020.04.003.

12. Wong HYF, Lam HYS, Fong AH, et al. Frequency and distribution of chest radiographic findings in COVID-19 positive patients. Radiology 2019;201160. <https://doi.org/10.1148/radiol.2020201160>. Mar 27 Wong HYF, Lam HYS, Fong AH, Leung ST, Chin TW, Lo CSY, Lui MM, Lee JCY, Chiu KW, Chung T, Lee EYP, Wan EYF, Hung FNI, Lam TPW, Kuo M, Ng MY. Frequency and Distribution of Chest Radiographic Findings in COVID-19 Positive Patients. (2019) Radiology. doi:10.1148/radiol.2020201160 – Pubmed

13. Lee E, Yang J, et al. Imaging profile of the COVID-19 infection: radiologic findings and literature review. Radiol Cardiothorac Imaging 2020;2(1)

14. ACR recommendations for the use of chest radiography and computed tomography (CT) for suspected COVID-19 infection|American College of Radiology. <https://www.acr.org/Advocacy-and-Economics/ACR-Position-Statements/Recommendations-for-Chest-Radiography-and-CT-for-Suspected-COVID19>.

15. Терновой С.К., Серова Н. С., Беляев А. С., Беляева К. А. COVID19: первые результаты лучевой диагностики в ответе на новый вызов. REJR 2020;10(1):8-15. DOI:10.21569/2222-7415-2020-10-1-8-15.

16. Lee EYP, Ng M-Y, Khong P-L. (2020) COVID-19 pneumonia: what has CT taught us? [online] thelancet.com. Published: February 24, 2020. Available at:

[https://www.thelancet.com/journals/laninf/article/PIIS1473-3099\(20\)30134-1/fulltext#%20](https://www.thelancet.com/journals/laninf/article/PIIS1473-3099(20)30134-1/fulltext#%20)

DOI:[https://doi.org/10.1016/S1473-3099\(20\)30134-1](https://doi.org/10.1016/S1473-3099(20)30134-1).

17. Pan F, Ye T, Sun P, Gui S, Liang B, Li L, Zheng D, Wang J, Hesketh RL, Yang L, Zheng C. Time Course of Lung Changes On Chest CT During Recovery From 2019 Novel Coronavirus (COVID-19) Pneumonia. (2020) *Radiology*. doi:10.1148/radiol.2020200370 – Pubmed.

18. Yueying Pan, Hanxiong Guan, Shuchang Zhou, Yujin Wang, Qian Li, Tingting Zhu, Qiongjie Hu, Liming Xia. Initial CT findings and temporal changes in patients with the novel coronavirus pneumonia (2019-nCoV): a study of 63 patients in Wuhan, China. (2020) *European Radiology*. doi:10.1007/s00330-020-06731-x – Pubmed.

19. Shi H, Han X, Jiang N, Cao Y, Osamah A, Gu J, Fan Y, Zheng C. (2020) Radiological findings from 81 patients with COVID-19 pneumonia in Wuhan, China: a descriptive study. [online] *thelancet.com* 24 February 2020. Available at: [https://www.thelancet.com/journals/laninf/article/PIIS1473-3099\(20\)30086-4/fulltext#figures](https://www.thelancet.com/journals/laninf/article/PIIS1473-3099(20)30086-4/fulltext#figures) . [https://doi.org/10.1016/S1473-3099\(20\)30086-4](https://doi.org/10.1016/S1473-3099(20)30086-4) [accessed 25 February 2020].

20. Michael Chung, Adam Bernheim, Xueyan Mei, Ning Zhang, Mingqian Huang, Xianjun Zeng, Jiufa Cui, Wenjian Xu, Yang Yang, Zahi A. Fayad, Adam Jacobi, Kunwei Li, Shaolin Li, Hong Shan. CT Imaging Features of 2019 Novel Coronavirus (2019-nCoV). (2020) *Radiology*. 295 (1): 202-207. doi:10.1148/radiol.2020200230 – Pubmed.


21. Feng Pan, Tianhe Ye, Peng Sun, Shan Gui, Bo Liang, Lingli Li, Dandan Zheng, Jiazheng Wang, Richard L. Hesketh, Lian Yang, Chuansheng Zheng. Time Course of Lung Changes On Chest CT During Recovery From 2019 Novel Coronavirus (COVID-19) Pneumonia. (2020) *Radiology*. doi:10.1148/radiol.2020200370 – Pubmed.

22. Constantine A. Raptis, Mark M. Hammer, Ryan G. Short, Amar Shah, Sanjeev Bhalla, Andrew J. Bierhals, Peter D. Filev, Michael D. Hope, Jean Jeudy, Seth J. Kligerman, Travis S. Henry. Chest CT and Coronavirus Disease (COVID-19): A Critical Review of the Literature to Date. (2020) *American Journal of Roentgenology*. doi:10.2214/AJR.20.23202 – Pubmed.

23. Fang Y, Zhang H, Xie J, Lin M, Ying L, Pang P, Ji W. Sensitivity of Chest CT for COVID-19: Comparison to RT-PCR. (2020) *Radiology*. doi:10.1148/radiol.2020200432 – Pubmed.

24. Haiyan Qiu, Junhua Wu, Liang Hong, et al. Clinical and epidemiological features of 36 children with coronavirus disease 2019 (COVID-19) in Zhejiang, China: an observational cohort study. - *Lancet Infect Dis.* – 2020; Published online March 25, 2020 [https://doi.org/10.1016/S1473-3099\(20\)30198-5](https://doi.org/10.1016/S1473-3099(20)30198-5).

25. Wang D, Hu B, Hu C, et al. Clinical characteristics of 138 hospitalized patients with 2019 novel coronavirus-infected pneumonia in Wuhan, China. – *JAMA.* - 2020; DOI: 10.1001/jama.2020.1585.

26. Yuxia Cui, Maolu Tian, Dong Huang, et al.  A 55-Day-Old Female Infant Infected With 2019 Novel Coronavirus Disease: Presenting With Pneumonia, Liver Injury, and Heart Damage. - *The Journal of Infectious Diseases.* - 2020;XX:1–7 DOI: 10.1093/infdis/jiaa113.

27. Wei Li, Huaqian Cui, Kunwei Li, Yijie Fang, Shaolin Li. Chest computed tomography in children with COVID-19 respiratory infection. *Pediatric Radiology*. doi:10.1007/s00247-020-04656-7.

28. Wei-cai Dai, Han-wen Zhang, Juan Yu, Hua-jian Xu, Huan Chen, Si-ping Luo, Hong Zhang, Li-hong Liang, Xiao-liu Wu, Yi Lei, Fan Lin. CT Imaging and Differential Diagnosis of COVID-19:.. (2020) *Canadian Association of Radiologists Journal*. doi:10.1177/0846537120913033 – Pubmed.

29. Takashi Ishiguro, Yasuhito Kobayashi, Ryuji Uozumi, Naomi Takata, Yotaro Takaku, Naho Kagiya, Tetsu Kanauchi, Yoshihiko Shimizu, Noboru Takayanagi. Viral Pneumonia Requiring Differentiation from Acute and Progressive Diffuse Interstitial Lung Diseases. (2019) *Internal Medicine*. 58 (24): 3509. doi:10.2169/internalmedicine.2696-19 – Pubmed.

30. Hyun Jung Koo, Soyeoun Lim, Jooae Choe, Sang-Ho Choi, Heungsup Sung, Kyung-Hyun Do. Radiographic and CT Features of Viral Pneumonia. (2018) *RadioGraphics*. 38 (3): 719-739. doi:10.1148/rg.2018170048 – Pubmed.

31. Bai HX, Hsieh B, Xiong Z, Halsey K, Choi JW, Tran TML, Pan I, Shi LB, Wang DC, Mei J, Jiang XL, Zeng QH, Egglin TK, Hu PF, Agarwal S, Xie F, Li S, Healey T, Atalay MK, Liao WH. Performance of radiologists in differentiating COVID-19 from viral pneumonia on chest CT. (2020) *Radiology*. doi:10.1148/radiol.2020200823 – Pubmed.

32. Zompatori M, Ciccarese F, Fasano L. Overview of current lung imaging in acute respiratory distress syndrome. *Eur Respir Rev*. 2014;23 (134): 519-30.

33. Hui Li, Liang Liu, Dingyu Zhang, Jiuyang Xu, Huaping Dai, Nan Tang, Xiao Su, Bin Cao SARS-CoV-2 and viral sepsis: observations and hypotheses.

34. Zheng YY, Ma YT, Zhang JY, Xie X. COVID-19 and the cardiovascular system. (2020) *Nature reviews. Cardiology*. doi:10.1038/s41569-020-0360-5 - Pubmed

35. Danzi GB, Loffi M, Galeazzi G, Gherbesi E. Acute pulmonary embolism and COVID-19 pneumonia: a random association?. (2020) *European heart journal*. doi:10.1093/eurheartj/ehaa254 - Pubmed
36. Hirschmann JV, Pipavath SN, Godwin JD. Hypersensitivity pneumonitis: a historical, clinical, and radiologic review. *Radiographics*. 2009;29 (7): 1921-38.
37. Torres PP, Moreira MA, Silva DG, da Gama RR, Sugita DM, Moreira MA. High-resolution computed tomography and histopathological findings in hypersensitivity pneumonitis: a pictorial essay. (2016) *Radiologia brasileira*. 49 (2): 112-6.
38. Сперанская А.А., Новикова Л.Н., Баранова О.П., Васильева М.А. ЛУЧЕВАЯ ДИАГНОСТИКА ВИРУСНОЙ ПНЕВМОНИИ // Вестник рентгенологии и радиологии. 2016 Т. 97 № 3 С. 149-156.
- Сперанская А.А. // Лучевая диагностика и терапия. 2020., Т.11, №1, С.
39. Fengxiang Song, Nannan Shi, Fei Shan, et al. Emerging 2019 Novel Coronavirus (2019-nCoV) Pneumonia // *Radiology* 2020; 00:1–8 • <https://doi.org/10.1148/radiol.2020200274>
40. Сперанская А.А., Новикова Л.Н., Баранова О.П., Васильева М.А. ЛУЧЕВАЯ ДИАГНОСТИКА ВИРУСНОЙ ПНЕВМОНИИ // Вестник рентгенологии и радиологии. 2016. Т. 97. № 3. С. 149-156.
41. American College of Radiology. COVID-19 Radiology-Specific Resources [website]. Accessed: 24 Mar 2020
42. Yan Li, Liming Xia. Coronavirus Disease 2019 (COVID-19): Role of Chest CT in Diagnosis and Management. (2020) *American Journal of Roentgenology*. doi:10.2214/AJR.20.22954 - Pubmed
43. Centres for Disease Control and Prevention. Coronavirus 2019 (COVID-19) - Resources for Clinics and Healthcare Facilities [website]. Accessed: 24 Mar 2020.
44. "RCR position on the role of CT in patients suspected with COVID-19 infection | The Royal College of Radiologists". Rcr.ac.uk, 2020. [Link].
45. "Canadian Society of Thoracic Radiology and Canadian Association of Radiologists' Statement on COVID -19 - CAR - Canadian Association of Radiologists". CAR - Canadian Association of Radiologists, 2020. [Link].
46. Rodrigues, J.C.L. et al. An update on COVID-19 for the radiologist - A British society of Thoracic Imaging statement. (2020) *Clinical Radiology*. <https://doi.org/10.1016/j.crad.2020.03.003>.
47. Rubin Geoffrey D., Linda B. Haramati and Jeffrey P. Kanne et al. "The Role of Chest Imaging in Patient Management during the COVID-19 Pandemic: A Multinational Consensus Statement from the Fleischner Society". *Radiology* (2020): 201365. . doi:10.1148/radiol.2020201365.
48. Duca A, Piva S, Focà E, Latronico N, Rizzi M. Calculated Decisions: Brescia-COVID Respiratory Severity Scale (BCRSS)/Algorithm. (2020) *Emergency medicine practice*. 22 (5 Suppl): CD1-CD2. Pubmed.
49. "Временные методические рекомендации "Профилактика, диагностика и лечение новой коронавирусной инфекции (COVID-19). Версия 5 (08.04.2020)" (утв. Минздравом России) (вместе с "Инструкцией по проведению этиологической лабораторной диагностики коронавирусной инфекции", "Памяткой для медицинских работников станции (отделения) скорой медицинской помощи по приему вызова скорой медицинской помощи", "Инструкцией по соблюдению мер инфекционной безопасности для специализированных выездных бригад скорой медицинской помощи")".
50. Simpson S et al. Radiological Society of North America Expert Consensus Statement on Reporting Chest CT Findings Related to COVID-19. Endorsed by the Society of Thoracic Radiology, the American College of Radiology, and RSNA. *Radiology: Cardiothoracic Imaging* 2020 2:2. <https://doi.org/10.1148/ryct.2020200152>
51. Na Zhu, Dingyu Zhang, Wenling Wang, Xinwang Li, Bo Yang, Jingdong Song, Xiang Zhao, Baoying Huang, Weifeng Shi, Roujian Lu, Peihua Niu, Faxian Zhan, Xuejun Ma, Dayan Wang, Wenbo Xu, Guizhen Wu, George F Gao, Wenjie Tan. A Novel Coronavirus from Patients with Pneumonia in China, 2019. (2020) *New England Journal of Medicine*. doi:10.1056/NEJMoa2001017 – Pubmed.
52. Wu C, Chen X, Cai Y, Xia J, Zhou X, Xu S, Huang H, Zhang L, Zhou X, Du C, Zhang Y, Song J, Wang S, Chao Y, Yang Z, Xu J, Zhou X, Chen D, Xiong W, Xu L, Zhou F, Jiang J, Bai C, Zheng J, Song Y. Risk Factors Associated With Acute Respiratory Distress Syndrome and Death in Patients With Coronavirus Disease 2019 Pneumonia in Wuhan, China. (2020) *JAMA internal medicine*. doi:10.1001/jamainternmed.2020.0994 – Pubmed.
53. Severe acute respiratory syndrome-related coronavirus – The species and its viruses, a statement of the Coronavirus Study Group. Alexander E. Gorbalenya. bioRxiv 2020.02.07.937862; <https://doi.org/10.1101/2020.02.07.937862>.
54. Geoffrey D. Rubin, Linda B. Haramati, Jeffrey P. Kanne, Neil W. Schluger, Jae-Joon Yim, Deverick J. Anderson, Talissa Altes, Sujal R. Desai, Jin Mo Goo, Yoshikazu Inoue, Fengming Luo, Mathias Prokop, Luca

Richeldi, Noriyuki Tomiyama, Ann N. Leung, Christopher J. Ryerson, Nicola Sverzellati, Suhail Raof, Annalisa Volpi, Ian B. K. Martin, Christina Kong, Andrew Bush, Jonathan Goldin, Marc Humbert, Hans-Ulrich Kauczor, Peter J. Mazzone, Martine Remy-Jardin, Cornelia M. Schaefer-Prokop, Athol U. Wells. The Role of Chest Imaging in Patient Management during the COVID-19 Pandemic: A Multinational Consensus Statement from the Fleischner Society. *Radiology*, 2020; 201365 DOI: 10.1148/radiol.2020201365.