

Удаление инородных тел из дыхательных путей

Попадание инородных тел в дыхательные пути чаще встречаются у детей. Однако и взрослые сталкиваются с этой проблемой. Нередко аспирируются зубные коронки, канцелярские принадлежности, украшения, частички пищи, фруктов, орехов. Нахождение инородного тела в трахее, бронхах представляет собой угрозу, обусловленную не только риском удушья из-за обструкции дыхательного просвета и возможной рефлексорной остановки дыхания, но и развитием воспаления, его хронизации с возможным формированием абсцесса, риском кровотечения. Удаление инородных тел возможно при выполнении эндоскопического исследования, применения специальных инструментов – щипцов, захватов, петель. Манипуляция производится как под местной, так и под общей анестезией.

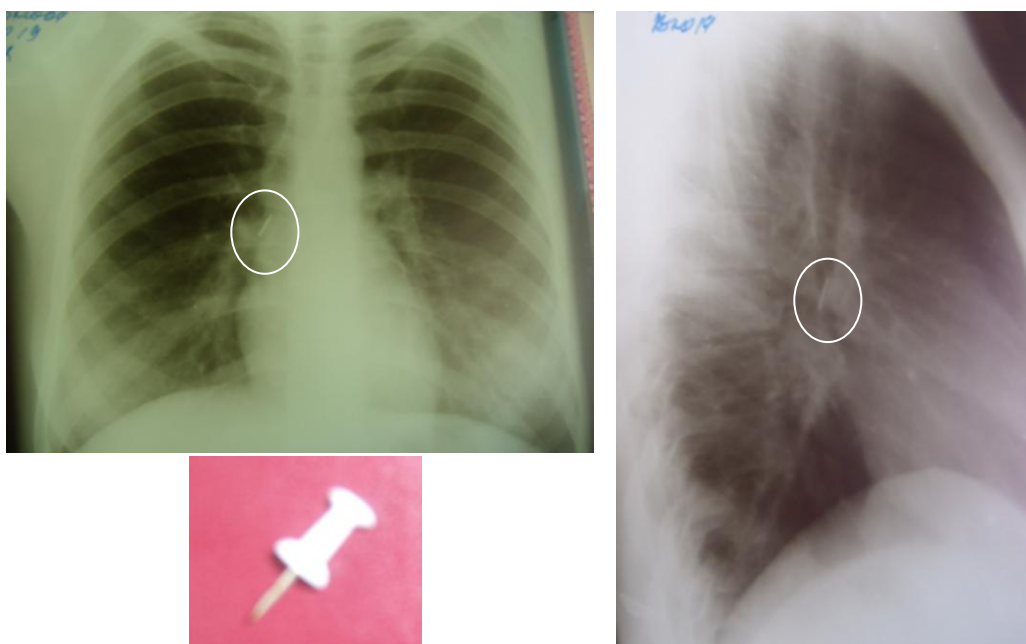


Рис. 1 рентгенография грудной клетки прямая и боковая проекции. Определяется тень канцелярской кнопки. Удаленная из бронха кнопка.